N° 21

11.

LES RECHERCHES SUR LES LÉSIONS

ET

LE PARASITE DE L'ACTINOMYCOSE

THÈSE

Présentée et publiquement soutenue à la Faculté de Médecine de Montpellier

Le 28 Juillet 1906

PAR

Mlle Alexandrine SMIRNOFF

Née à Kiew (Russie), le 5 mai 1880

POUR OBTENIR LE GRADE DE DOCTEUR DE L'UNIVERSITÉ

(MENTION MÉDECINE)

MONTPELLIER

SOCIÉTÉ ANONYME DE L'IMPRIMERIE GÉNÉRALE DU MIDI

1906

PERSONNEL DE LA FACULTÉ

MM. MAIRET (✻) ..... Doyen
TRUC ..... Assesseur

PROFESSEURS :

Clinique médicale	MM. GRASSET (✻)
Clinique chirurgicale	TEDENAT.
Thérapeutique et Matière médicale	HAMELIN (✻)
Clinique médicale	CARRIEU.
Clinique des maladies mentales et nerveuses	MAIRET (✻).
Physique médicale	IMBERT.
Botanique et Histoire naturelle médicale	GRANEL.
Clinique chirurgicale	FORGUE (✻)
Clinique ophtalmologique	TRUC.
Chimie médicale	VILLE.
Physiologie	HEDON.
Histologie	VIALLETON.
Pathologie interne	DUCAMP.
Anatomie	GILIS.
Opérations et Appareils	ESTOR.
Microbiologie	RODET.
Médecine légale et Toxicologie	SARDA.
Clinique des maladies des enfants	BAUMEL.
Anatomie pathologique	BOSC.
Hygiène	BERTIN-SANS
Clinique obstétricale	VALLOIS.

Professeur adjoint : M. RAUZIER.
Doyen honoraire : M. VIALLETON.
Professeurs honoraires : MM. JAUMES, E. BERTIN-SANS (✻). GRYNFELTT.
Secrétaire honoraire : M. GOT

CHARGÉS DE COURS COMPLÉMENTAIRES

Clinique ann. des mal. syphil. et cutanées	MM. VEDEL, agrégé.
Clinique annexe des maladies des vieillards	RAUZIER, professeur adjo
Pathologie externe	JEANBRAU, agrégé.
Pathologie générale	RAYMOND (✻), agrégé
Clinique gynécologique	De ROUVILLE, agr. lib
Accouchements	PUECH, agrégé libre.

AGRÉGÉS EN EXERCICE

MM. GALAVIELLE	MM. JEANBRAU.	MM. GAGNIÈRE.
RAYMOND (✻).	POUJOL.	GRYNFELTT
VIRES.	SOUBEIRAN	LAPEYRE.
VEDEL.	GUÉRIN.	

M. IZARD, *Secrétaire*.

EXAMINATEURS DE LA THÈSE

MM. BOSC, Professeur, *Président*.	MM. VEDEL, Agrégé
RAUZIER, Professeur-adjoint	GAGNIÈRE, Agrégé.

La Faculté de Médecine de Montpellier déclare que les opinions émises dan Dissertations qui lui sont présentées doivent être considérées comme propres à auteur ; qu'elle n'entend leur donner aucune approbation ni improbation.

A MON PRÉSIDENT DE THÈSE

MONSIEUR LE PROFESSEUR BOSC

A. Smirnoff

Si notre travail présente quelque mérite, nous le devons exclusivement à notre Maître, M. le professeur Bosc, qui nous a toujours témoigné le plus grand intérêt et nous a aidée de son savant concours.

Admise au laboratoire d'anatomie pathologique, nous y avons passé les meilleures heures de notre présence à la Faculté. Nous éprouvons le plus vif regret à la pensée de la quitter pour n'y plus revenir. Les conseils scientifiques que nous avons pu y recevoir de la part de M. le professeur Bosc seront toujours pour nous la base la plus solide de notre instruction médicale.

Nous garderons toujours le souvenir reconnaissant de son cours qui, à chaque séance, nous ouvrait des horizons nouveaux sur les questions les plus intéressantes d'anatomie pathologique.

C'est encore à M. le professeur Bosc que nous devons notre instruction dans l'art de la médecine infantile, qui nous a toujours particulièrement intéressée. Dans notre pratique, nous ne perdrons jamais de vue son empressement infatigable auprès des enfants malades ; et ses conseils persévérants aux mères seront nos meilleurs guides.

Que M. le professeur Bosc veuille bien nous permettre de lui exprimer notre sincère reconnaissance et notre affection respectueuse.

Nous ne pouvons assez témoigner notre admiration pour M. le professeur Grasset qui, non seulement nous a permis dans sa clinique de puiser le meilleur de notre instruction médicale, mais qui nous a aussi donné, par son haut exemple, l'amour du devoir devant le malade.

gique se limite et ne se généralise pas. Le parasite possède des propriétés chimiotaxiques et attire ainsi des phagocytes, qui se transforment ensuite en cellules épithélioïdes » (Pawlowsky et Maksutoff). Ensuite Cornil et Babes, Johne et Moosburger, Tusini, attribuent le rôle prépondérant dans la formation du nodule à l'hypertrophie et à la prolifération des éléments fixes du tissu, et même pour Tusini : on ne trouve presque pas de leucocytes dans le premier stade du développement du nodule.

Nous avons eu l'occasion d'étudier trois cas d'actinomycose, dont deux appartenant à l'actinomycose du bœuf et un cas d'actinomycose humain.

Si dans ces trois cas le parasite se comportait différemment, au point de vue des formes qu'il présentait, la réaction des tissus était partout la même, et l'étude approfondie de ces lésions nous a amenée à des conclusions qui s'éloignent un peu des opinions des auteurs que nous venons de citer.

La formation des nodules n'étant plus acceptable, nous dirons seulement que : si la phagocytose est très active dès la pénétration du parasite, elle se fait non pas aux dépens des cellules mobiles de l'économie, non pas principalement par les cellules fixes des tissus, mais rien que et exclusivement par des cellules fixes des tissus lésés, qui fournissent, elles seules, tous les éléments de défense et de lutte contre le parasite.

Dans les chapitres qui suivent, nous exposons l'étude approfondie de ces lésions.

Le parasite se comporte un peu différemment dans chacun des trois cas étudiés.

Dans le deuxième et le troisième cas, il se présente sous forme pour ainsi dire complète : les grains sont constitués par l'enchevêtrement filamenteux central, avec la couronne des massues rayonnées à sa périphérie.

Le deuxième cas ne présente point de filaments et tous les grains sont constitués ou par des massues seules ou par des massues réunies avec une masse centrale uniforme, sans structure.

C'est surtout ce deuxième cas qui nous a permis d'étudier, avec tous les détails, les formes évolutives du parasite et sa progression dans les tissus.

Histologie

Technique. — Pour observer les lésions des tissus produites par l'actinomycès et pour étudier comment ce parasite se comporte dans l'organisme, nous avons employé les diverses méthodes de coloration, qui nous ont donné des résultats plus ou moins satisfaisants.

Coloration au safranine ou rouge de Magenta associée au picro-indigo-carmin, nous a donné des préparations très instructives surtout au point de vue de l'examen des tissus lésés. Ce sont ces deux colorations qui nous ont servi pour l'étude histologique fine des cellules.

Les colorations au Gram-éosine, au Ziehl, au Van Hisson, ne nous ont pas donné des résultats satisfaisants au point de vue de l'examen approfondi des lésions ; pourtant elles peuvent bien servir comme colorations du diagnostic.

La méthode de Mann est une méthode de choix pour étudier le parasite dans les lésions ; grâce à cette méthode, nous avons pu observer les formes les plus fines des parasites.

Pour l'étude du « pus actinomycosique », le « procédé de la goutte », comme nous le décrivons dans le chapitre du « pus actinomycosique » est celui que nous considérons comme le meilleur.

Lorsqu'on étudie, à un faible grossissement, les lésions de l'actinomycose, en particulier les formes à développement néoplasique qui sont les plus caractéristiques, on constate qu'elles sont constituées par de vastes placards d'infiltration cellulaire, qui, de place en place, présentent des points de désagrégation autour des grains à massues rayonnées. Vers la périphérie de cette nappe, la trame conjonctive infiltrée de cellules devient plus apparente, formée de travées minces et de traînées de cellules fusiformes, surtout développées autour de capillaires de nouvelle formation, limitant des placards arrondis, formés par une infiltration de cellules dans un reticulum de plus en plus fin et centrées ordinairement par un grain jaune de petite taille. Tout à fait à la périphérie de la lésion, l'infiltration cellulaire ne forme plus une nappe uniforme, mais constitue des nodules bien distincts séparés de la nappe et des nodules voisins par une épaisseur plus ou moins grande de tissu conjonctif à travées épaisses ; certains nodules peuvent même se développer assez loin d'une façon isolée en plein tissu normal. Les nodules les plus rapprochés de la large nappe néoplasique sont en rapport avec cette dernière par de larges espaces d'infiltration cellulaire.

Les nodules éloignés, les plus jeunes, sont en communication par des tubes, des boyaux ou des traînées d'infiltration cellulaire minces, irréguliers, avec des renflements de volume variable et qui forment des sinuosités ou des coudes pour traverser les grosses travées fibreuses dermiques.

Ces traînées suivent nettement la voie vasculaire sanguine ; mais si cette infiltration actinomycosique progresse suivant la direction des vaisseaux qui lui créent un chemin à travers le derme, elle ne se développe pas à leurs dépens, mais bien aux dépens des espaces lymphatiques périvasculaires, normalement les plus prononcés et les plus favora-

bles au développement et à la progression du virus et des lésions. Les vaisseaux sanguins ne servent donc que de guide à l'infection qui progresse surtout par les espaces lymphatiques.

En somme, la lésion actinomycosique est constituée par une infiltration cellulaire en forme de nodules qui, séparés d'abord par les épaisses travées normales du derme, se rejoignent progressivement par dissociation de plus en plus grande du tissu conjonctif intermédiaire et se fondent en une large nappe cellulaire dans laquelle se développent autant de foyers de désagrégation qu'il y avait de nodules primitifs. Ces foyers finissent par se réunir et on a ainsi, à partir du centre de la lésion, une zone de nécrose de plus en plus étendue et qui correspond au processus de ramollissement cavitaire des masses actinomycosiques.

Pour bien comprendre la structure des lésions actinomycosiques, il est donc nécessaire et suffisant de connaître la structure de l'un de ces *nodules*, qui constitue la lésion élémentaire non seulement de la forme néoplasique, mais de toutes les formes d'actinomycose.

LE NODULE ACTINOMYCOSIQUE

Le nodule arrivé à son développement complet, mais non encore ramolli (*fig.* 1), c'est-à-dire à sa période d'état ou d'induration, présente à étudier, d'après notre Maître, M. le Professeur Bosc, trois zones successives : une zone périphérique ou de progression, une zone moyenne ou d'infiltration dense et une zone centrale ou de dissociation.

La *zone périphérique* est formée par un tissu lamelleux normal (a, *fig.* 1) dont les espaces interstitiels se dilatent progressivement : les plus petits sont bordés de cellules qui font une saillie de plus en plus prononcée (b, b' *fig.* 1) et pré-

sentent parfois des figures de karyokinèse; elles ont l'aspect de cellules endothéliales à gros noyau; les espaces plus volumineux renferment des cellules encore attachées à la paroi et de plus en plus hypertrophiées, des cellules libres dans l'espace élargi à gros noyau et à prolongements multiples (c, c, *fig.* 1) qui adhèrent à la trame (s, *fig.* 1), ou bien ovalaires et à bords irréguliers, ou fusiformes à noyaux volumineux et à protoplasma succulent.

A mesure que l'on va vers le centre, les espaces interstitiels forment des cavités qui renferment des cellules étoilées volumineuses à prolongements (d, d, *fig.* 1), des cellules fusiformes, des cellules d'un type encore plus jeune, allongées mais étirées seulement par une extrémité, tandis que l'autre est arrondie en massue (d', *fig.* 1), ou bien des cellules allongées et arrondies aux deux extrémités (va, *fig.* 1), à bords irréguliers d'aspect amiboïde. Ces dernières formes, qui se divisent activement par division directe ou par karyokinèse, sont mélangées de cellules plus petites à protoplasma plus ramassé et à bords très irréguliers et dont le noyau est plus ou moins excentrique. Par dissociation progressive des travées conjonctives intermédiaires, ces cavités se réunissent et forment des boyaux flexueux, renflés par endroits et dans lesquels se disposent en une rangée régulière des cellules qui, en très grande majorité, sont libres et revêtent les caractères des *plasmazellen* (e, *fig.* 1) : ce sont des cellules du volume d'une hématie, en général, à protoplasma homogène prenant fortement le bleu, à bords ondulés ou anguleux, surtout dans la partie éloignée du noyau, et dont le noyau riche en chromatine, d'aspect rayonné, a une situation excentrique (pla, *fig.* 1).

La *zone moyenne* est constituée par les boyaux ou canaux très élargis et anastomosés, formant des trajets très apparents et qui ne sont plus séparés les uns des autres que

par des travées minces et des restes plus épais de tissu dermique (ti, *fig.* 1). Ces canaux, remplis de cellules du type les plasmazellen, viennent de plus en plus au contact les ins des autres et se réunissent, par endroits, pour former les espaces d'infiltration cellulaire (h, h, *fig.* 1). A mesure que l'on s'approche du centre, la disposition en canaux devient, de ce fait, moins apparente; la trame de plus en plus dissociée et amincie limite des *alvéoles* remplis de cellules. C'est cette partie d'infiltration, de structure alvéolaire, qui est la plus typique du nodule. Les alvéoles sont de dimensions très variables; les plus petits renferment des plasmazellen tassées, avec ou sans mélange de cellules fusiformes; les alvéoles les plus grands renferment des cellules à prolongements multiples anastomosés, de façon à former des mailles qui contiennent une ou plusieurs plasmazellen arrivées à maturité et qui peuvent présenter une hypertrophie très considérable avec état réticulaire de leur protoplasma; ils renferment également des cellules fusiformes disposées ordinairement en traînées le long des capillaires nombreux de nouvelle formation qui constituent une ou plusieurs des parois de l'alvéole, mais qui souvent se détachent de la paroi vasculaire, pour se mélanger aux cellules intraalvéolaires et présentent, dans de nombreux cas, la signification de pointes d'accroissement pour la formation de nouveaux capillaires. A mesure que l'on va vers le centre, ces alvéoles sont de plus en plus mal limités par dissociation de la trame, les plasmazellen deviennent très volumineuses et vacuolisées une partie des grandes cellules à prolongements multiples présentent une plasmolyse progressive, perdent peu à peu leurs prolongements œdématiés et prennent une forme utriculaire.

La *zone centrale* ne présente pas de disposition alvéolaire régulière et il ne reste plus que des fragments des travées

dissociées (tco, *fig.* 1) sur lesquels s'insère un reticulum fin (ret. *fig.* 1), dont les mailles mal dessinées renferment de très grandes cellules; ce reticulum s'effrite et finit par disparaître, toute la partie centrale étant constituée par de grandes cellules libres, arrondies ou allongées d'aspect épithélioïde (épi, *fig.* 1) ou de cellules géantes (cg, *fig.* 1) plus ou moins dégénérées et orientées autour d'un grain jaune à grosses massues rayonnées (*fig.* 5).

Si on étudie ces lésions à un fort grossissement, on voit que dans la partie moyenne de cette zone centrale du nodule il ne persiste plus de la trame alvéolaire que quelques fragments encore épais (fra, *fig.* 5) et des restes moins apparents constitués par des points de jonction qui ont résisté à la dissociation (a, a, *fig.* 5) et entre lesquels on ne trouve plus que d'énormes cellules conjonctives globuleuses à prolongements disparus en totalité ou en voie de dégénérescence, à protoplasma fortement vacuolisé (em, em, *fig.* 5) et souvent de type épithélioïde (et *fig.* 5), enfin des plasmazellen, les unes jeunes (p), le plus grand nombre très augmentées de volume et vacuolisées (plas, *fig.* 5).

Dans la partie centrale, tout réticulum a disparu par dégénérescence granuleuse (*fig.* 5); les cellules libres dans le liquide d'œdème sont dispersées comme au hasard, en hypertrophie très prononcée, en plasmolyse et nucléolyse avancées; les grandes cellules conjonctives, qui ont perdu tous leurs prolongements se vacuolisent et deviennent globuleuses (e, nu, *fig.* 5), de même que les plasmazellen devenues énormes (pl, pl, *fig.* 5). Ces cellules perdent leur noyau et s'effritent dans le liquide (to, d, *fig.* 5); certaines, dépourvues ou non de noyau et creusées d'une énorme vacuole, présentent une dégénérescence vitreuse de leur protoplasma périphérique (tot, *fig.* 5). Tout à fait au centre on trouve autour d'un grain formé d'une ou plusieurs touffes

à grosses massues (*fig.* 5) de très volumineuses cellules disposées en rayons, qui, tassées les unes contre les autres convergent vers le parasite. Une de leurs extrémités qui est en contact avec l'actinomyces et ordinairement plus étroite par compression réciproque, est foncée, homogène et se moule exactement sur les massues qui pénètrent dans sa substance (*fig.* 5); l'autre extrémité libre est hypertrophiée, globuleuse et formée par un protoplasma fortement vacuolisé. Certaines de ces cellules sont très volumineuses et ne renferment qu'un gros noyau vésiculisé (cro, cxt, en, *fig.* 5); l'autres paraissent renfermer des noyaux multiples (trx, *fig.* 5) de façon à prendre l'aspect d'une cellule géante (epi, *fig.* 5) Mais le plus souvent il s'agit de *pseudo-cellules géantes* formées par la fusion de plusieurs cellules comprimées : ainsi on voit d'abord les cellules hypertrophiées isolées les unes des autres (cx, cxt. *fig.* 5), puis elles entrent en contact de plus en plus intime, leurs parois demeurant encore visibles (mt, *fig.* 5) pour former ensuite une masse homogène (trx, *fig.* 5). Cependant, il existe *des cellules géantes véritables* (cg, *fig.* 1), parfois très volumineuses et à nombreux noyaux périphériques, mais ces dernières sont rares et on les retrouve plutôt dans la zone périphérique du nodule.

Diversement considérées au point de vue de leur origine, les cellules géantes ont été décrites presque par tous les auteurs, comme présentes dans les nodules actinomycosiques.

D'après Boström, Marchand, Ducord, les cellules géantes se trouvent en très grand nombre et au contact immédiat du champignon dans les lésions actinomycosiques.

Les cellules géantes vraies ne se trouvent qu'exceptionnellement dans les nodules, d'après Adry, Pawlowsky et Aksutoff. Pour Johne, Hugo Ribbert, Moosburger, les cellules fixes du tissu néoformé se transforment en cellules géantes et épithélioïdes. Au contraire, Tusini et Augier

n'ont jamais constaté des cellules géantes dans les lésions actinomycosiques.

Certaines des cellules qui entourent le parasite central se désagrègent peu à peu (g. *fig.* 5) et finissent par disparaître (gh *fig.* 5) en demeurant à leurs places, au contact du grain; d autres, après avoir essayé de phagocyter les massues, ont subi une dégénérescence vacuolaire totale, se détachent du grain (en, *fig.* 5), et étant même rejetées loin du parasite, présentent encore sur l'un de leurs bods les encoches arrondies représentant le moulage de leur protoplasma sur la tête des massues (eng, *fig.* 5). Remplaçant ces grandes cellules dégénérées, on voit survenir des plasmaszellen (r, r. *fig.* 5), qui s'hypertrophient, entrent en contact avec les massues et moulent sur elles une de leurs extrémités en voie de transformation colloïde (ro, *fig.* 5). Les plasmazellen contribuent donc à la formation des grandes cellules phagocytaires ; nous discuterons plus loin cette question.

En dehors des formes cellulaires que nous venons d'étudier, on rencontre en outre dans les nodules des *mastzellen* et des *éosinophiles*. On trouve les mastzellen surtout dans les parties de structure alvéolaire et au voisinage de la paroi des vaisseaux ou au niveau des travées conjonctives en voie de dissociation. Les cellules éosinophiles sont nombreuses surtout dans les nappes d'infiltration et dans les zones de désagrégation, dans la lumière des vaisseaux ou dans les alvéoles de voisinage dont les cellules sont déjà en plasmolyse avancée. Nous ne faisons que signaler ici la présence de très nombreux vaisseaux de nouvelle formation dans le nodule ; nous aurons à étudier, dans un moment, leur distribution et les lésions qu'ils présentent.

Tous les nodules actinomycosiques n'ont pas une évolution également rapide et l'infiltration, au lieu de revêtir une forme nodulaire dès le début, peut s'étaler sous forme de

placards diffus. Ces placards ont la structure générale que nous avions décrite pour la zone périphérique du nodule ; ils sont formés en effet de canaux, de boyaux anastomosés, de largeur variable, qui renferment des plasmazellen, avec de fréquents élargissements qui constituent des foyers d'infiltration cellulaire.

Ces placards sont parcourus par de très nombreux vaisseaux de nouvelle formation à lésion prononcée d'endopérivascularite, autour desquels bien souvent les cellules viennent s'orienter. Ils renferment aussi de volumineuses lacunes irrégulières qui représentent des vaisseaux lymphatiques ou des espaces lymphatiques très fortement dilatés. Quand la prolifération cellulaire périvasculaire est intense, l'ensemble de la coupe peut donner au premier abord l'impression d'un tissu sarcomateux.

LÉSIONS DES VAISSEAUX SANGUINS ET LYMPHATIQUES

Les nombreux vaisseaux du nodule actinomycosique se comportent différemment et présentent des lésions tout à fait différentes suivant le stade et le mode de développement du nodule.

C'est ce qui a été, nous paraît-il, la cause de cette divergence d'opinion des différents auteurs, dans la question des lésions vasculaires du nodule actinomycosique.

Certains auteurs, comme Ziegler, l'Homme, Hoche, Murpre par exemple, nient absolument toute lésion des vaisseaux quelle qu'elle soit.

D'après Bérard, Poncet et Bérard, les vaisseaux restent indemnes, sans aucune trace de lésion d'endo et de périvascularite jusqu'au dernier stade du développement du nodule actinomycosique. Ce n'est que quand les éléments

environnants sont détruits, que les parois vasculaires ne peuvent plus résister, d'où les hémorragies parfois très abondantes.

Au contraire, pour Tusini, les petits vaisseaux de même que les plus grands présentent les lésions très prononcées d'endo-périvascularite, avec infiltration des cellules rondes, assez appréciables.

Nous croyons que les deux opinions contiennent une part de vérité, mais nous paraissent trop absolues.

Les nodules à développement trop rapide (forme inflammatoire de Poncet et Bérard) et à dégénérescence hâtive ne présentent que quelques rares infiltrations embryonnaires des parois vasculaires, qui marchent plutôt vers le ramollissement et la dégénérescence.

Si nous prenons au contraire les nodules à développement plus lent, avec ses trois zones successives, nous pouvons suivre tous les stades du développement de la réaction vasculaire.

C'est surtout dans la zone d'induration que les vaisseaux sont nombreux (Taburet), avec des lésions d'endo-périvascularite très prononcées. Les cellules jeunes embryonnaires, qui ont été décrites par Augier comme les amas de leucocytes, les cellules fusiformes ensuite forment une gaîne épaisse autour des vaisseaux. C'est dans notre troisième cas, avec réaction du tissu conjonctif très intense, que nous avons observé avec plus de netteté la transformation fibroblastique de ces cellules.

La formation des plasmazellen aux dépens des cellules endothéliales est très nette dans certains vaisseaux.

Dans la zone moyenne, les gros vaisseaux sont plus rares, on observe de nombreux vaisseaux de nouvelle formation avec leurs parois épaisses par la prolifération des cellules fusiformes.

Les espaces lymphatiques sont très dilatés et présentent, eux aussi, des lésions d'hypertrophie et de prolifération des ellules de leurs parois. On observe, en plus, de véritables acs de transfusion sanguine, par suite d'une congestion rès prononcée.

PHASES ÉVOLUTIVES DU NODULE

Nous venons de voir quelle est la structure du nodule ctinomycosique à sa période d'état. Nous devons l'étudier n outre à sa période de début et à sa période de désagré-ation ou de résolution nécrosique.

1° *Le nodule au début* est constitué par un amas de cellules ui se développe au niveau d'un espace lymphatique. La lupart des cellules, qui se multiplient très activement, pré-entent l'aspect de cellules dites embryonnaires, rondes avec n gros noyau et un mince anneau de protaplasma (lg, *fig.* 2) ui forment des amas compacts (ls, *fig.* 2). Mais déjà ces llulles présentent un noyau légèrement excentrique. On bserve à côté un nombre non moins grand de cellules qui ennent de plus en plus le type de *plasmazellen,* d'abord tites (pm, *fig.* 2), puis bien développées (pl, plx, *fig.* 2); s plasmazellen présentent une hypertrophie rapide (pla *g.* 5), qui paraît conduire à une prolifération active par vision directe (nod, nos, *fig.* 2). Mélangées à ces plasma-llen, on constate des cellules à prolongements multiples x, *fig.* 2), dont les prolongements anastomosés forment mailles dans lesquelles sont situées les plasmazellen *g.* 2). Des capillaires de nouvelle formation très nombreux versent la néoformation dans tous les sens (va, va, *fig.* 2) on en voit partir des *pointes étirées*, qui donneront nais-ce à de nouveaux vaisseaux (poi, poi, *fig.* 2).

2° *Nodule en voie de ramollissement.* — Le nodule au début pénètre dans les espaces lymphatiques voisins et s'étend pour former le nodule tel que nous l'avons déjà décrit à son complet développement avec ses trois zones, de progression, d'infiltration, et de dissociation. A partir du centre, c'est-à-dire à partir du point le plus anciennement lésé, les cellules qui se sont totalement substituées au tissu antérieur, subissent une hypertrophie et une plasmolyse progressives avec désagrégation de la trame conjonctive et des parois vasculaires, isolant le grain jaune parasitaire dans une zone de nécrose de plus en plus étendue. En même temps, un liquide d'œdème infiltre de plus en plus le nodule et permet une dissociation plus rapide de ces éléments. Après avoir subi les phénomènes d'hypertrophie avec nucléolyse et plasmolyse que nous venons de décrire rapidement, les grandes cellules étoilées comme les plasmazellen se vacuolisent et, réduites à une vague toile d'araignée, finissent par se désagréger complètement suivant un processus de dégénérescence granulo-aqueuse. Ce nodule, ramolli et même liquéfié dans sa partie centrale, peut cependant ne pas renfermer de leucocytes, et on voit simplement des plasmazellen jeunes accourir pour venir s'hypertrophier autour des massues, remplaçant les cellules qui ont dégénéré sur place ou qui, épuisées, ont cessé leur adhérence avec les massues (*fig.* 5).

Plus tard, quand la désagrégation est plus avancée, on peut voir survenir des polynucléaires ; mais les auteurs ont certainement confondu, dans beaucoup de cas, les débris globuleux ou granuleux hyperchromatiques des noyaux dégénérés des cellules du nodule avec des polynucléaires. Ceux-ci ne surviennent avec une grande abondance que dans les nodules infectés secondairement.

Le nodule actinomycosique est donc constitué par une néofor-

mation cellulo-vasculaire qui, après s'être substituée au tissu préexistant, subit une résorption spontanée à partir du centre, suivant un processus de plasmolyse, qui aboutit à la dégénérescence granulo-aqueuse.

Mais le processus de dégénération n'est pas toujours aussi simple. Au niveau des nappes formées par la fusion de nombreux nodules et où la désagrégation s'étend sur une grande étendue, on observe en même temps que la plasmolyse progressive, des phénomènes de dégénérescence diphtéroïde plus massive et plus brutale. Les travées conjonctives et les parois vasculaires sont fragmentées et d'aspect fibrieux et les cellules d'infiltration comme les cellules endothéliales présentent un aspect figé de dégénérescence vitreuse qui les aurait saisies au cours de leur plasmolyse.

Les plasmazellen ont un protoplasma rigide et un noyau formé de chromatine dissoute sous forme d'une boule hyperchromatique, qui diminue de plus en plus et se réduit à une granulation arrondie. Des masses plasmodiales à noyaux homogènes et disposées régulièrement simulent des cellules géantes, mais il s'agit en réalité de plasmazellen décolées, ayant subi la dégénérescence diphtéroïde.

Très souvent les cellules convergent autour de cellules arrondies de très grand volume, pourvues ou non de noyau, qui renferment dans leur protoplasma homogène des inclusions rondes, de volume variable et fortement colorées en rouge lumineux et réfringent par la méthode de Mann. Dans les points précocement atteints par la dégénérescence diphtéroïde, les plasmazellen ne prennent plus le bleu, sont claires et réfringentes, à bords rigides et à noyau réduit à une petite masse homogène ; certaines prennent seulement l'éosine.

Comme cette dégénérescence n'atteint pas seulement les parties en voie de nécrose, mais qu'elle atteint, au loin,

les formations alvéolaires et les nodules isolés, on pourrait penser qu'elle n'est pas due à l'action de l'actinomycès, mais de toxines microbiennes. Il est vraisemblable que celles-ci agissent bien dans ce sens, mais elles ne font sans doute que renforcer l'action du parasite : nous avons noté en effet que cette dégénérescence diphtéroïde se fait sentir surtout dans les points où les formes de l'actinomycès sont très petites, quasi microbiennes et très nombreuses, indiquant une pullulation extrêmement active du parasite et sa virulence plus grande. Dès lors la dissémination de petites formes virulentes sur une grande étendue permet de comprendre les nécroses plus rapides et plus massives.

Lorsque les coupes portent sur une des tumeurs actinomycosiques dont le centre est creusé d'une cavité à bords effilochés, toute cette partie centrale apparaît au microscope formée par un tissu complètement nécrosé, dont il ne reste qu'une vague trame filamenteuse en dégénérescence granuleuse, limitant des espaces irréguliers dans lesquels, parmi des débris de cellules, on constate des grains à massues rayonnées, et des quantités considérables de formes jeunes disséminées et bien mises en évidence, même les plus ténues, par la méthode de Mann. On trouve ainsi tous les termes de transition entre le nodule infiltré à la période d'induration, le nodule au début de la période de ramollissement et à cellules en voie de dissociation, et ce nodule complètement ulcéré au centre avec dégénérescence totale de la néoformation cellulaire. Cette étude du mode de résolution des lésions actinomycosiques nous permettra de comprendre les caractères du liquide qui est rejeté à l'extérieur et auquel on donne le nom de » *pus à grains jaunes* ».

PUS A GRAINS JAUNES

Lorsqu'un ou plusieurs gros foyers de ramollissement se sont formés dans une masse d'infiltration actinomycosique, les produits de dégénérescence liquéfiés qui imbibent la trame tendent de plus en plus à se collecter. Le ramollissement gagne la périphérie du nodule, et s'il est près de la peau, le foyer peut s'ouvrir directement à l'extérieur ; mais en général le nodule est situé plus ou moins profondément et il s'évacue à l'extérieur par un ou plusieurs trajets fistuleux de longueur variable.

De l'orifice des fistules s'écoule ce que l'on désigne sous le nom de « pus actinomycosique ». Il ne s'agit pas de pus véritable, car lorsque le foyer profond n'est pas infecté, c'est plutôt une sérosité floconneuse et souvent sanguinolente qui s'en écoule. Dans cette sérosité claire, jaune citrin, contenant des débris des tissus, on distingue nettement les petits points plus opaques, du volume d'un grain de tabac à une tête d'épingle et de couleur variable, les uns grisâtres, les autres d'un jaune prononcé, qui ne sont autre chose que les grains à massues rayonnées, — « les grains jaunes d'actinomycès ».

Pour étudier exactement la constitution de cet exsudat, après avoir ouvert une tumeur actinomycosique, nous avons enlevé d'un coup de curette la partie centrale liquéfiée d'un volumineux foyer de ramollissement et l'avons fixée aussitôt dans le sublimé acétique suivant le « procédé de la goutte ». Pour cela, on laisse tomber le contenu du foyer enlevé dans le sublimé sous forme d'une grosse goutte qui se coagule aussitôt et qui, montée dans la paraffine, donne des coupes très instructives.

Etudiées au microscope, elles présentent des foyers de désagrégation plus ou moins complète. La trame conjonctive n'existe pour ainsi dire plus; à peine si l'on retrouve quelques fragments très ténus du réseau conjonctif. Les plasmazellen qui, comme nous l'avons indiqué, présentent la partie essentielle du nodule actinomycosique, sont en voie de dégénérescence plus ou moins prononcée, jetées comme au hasard dans le milieu d'œdème. Plus conservées à la périphérie de la lésion, elles renferment le parasite dans leur intérieur. On peut observer quelques rares cellules géantes à la périphérie de la lésion, les éosinophiles se retrouvent plutôt au voisinage des vaisseaux.

Nous n'avons constaté la présence des leucocytes que dans les foyers complètement désagrégés et présentant les lésions d'infection secondaire, comme c'était d'ailleurs déjà indiqué par Plicque en 1890 et par Partsch. Les leucocytes ne jouent qu'un rôle secondaire dans la réaction de défense; ce n'est qu'un « leucocytose de nettoyage » et d'infection secondaire. Le parasite se présente sous forme de grains caractéristiques, mais en plus et surtout, ne rencontrant plus du côté des tissus qu'une réaction très faible, sous forme d'éléments évolutifs très jeunes, qui sont disséminés sur toute la surface de la lésion et très loin du grain central. On rencontre parfois, au sein des foyers actinomycétiques, des collections franchement purulentes, c'est ce qui a fait admettre à Netter le pouvoir pyogène de l'actinomycès.

Mais quoique « l'intervention d'un microbe pyogène ne soit pas nécessaire pour que le foyer d'actinomycose suppure, au sens strict du mot » (Poncet et Bérard), ce n'est que quand les éléments anatomiques du nodule sont complètement ramollis et détruits qu'ils se laissent infiltrer par des polynucléaires ; en d'autres termes, ce n'est qu'une « leucocytose de nettoyage ».

L'étude du développement du nodule actinomycosique, de même que l'examen de l'exsudat, nous fait donc conclure que le « pus actinomycosique » n'est pas un pus véritable, mais est constitué par la dégénérescence des cellules fixes et des plasmazellen, par le liquide d'œdème, avec les « grains jaunes » qui nagent librement ou sont inclus dans ces débris et constituent la partie caractéristique des lésions actinomycosiques vraies.

PROGRESSION DES LÉSIONS ET DU PARASITE

Les lésions actinomycosiques sont essentiellement des lésions circonscrites à développement très lent et progressif. Les cas de généralisation sont extrêmement rares. Nous ne trouvons qu'un cas bien net de Pflüg de véritables granulies actinomycosiques. On n'a pas déterminé encore si la généralisation dans ces cas s'effectue plus particulièrement par la voie sanguine ou par la voie lymphatique. « On ne sait pas encore non plus comment le champignon pénètre dans les tissus voisins » (Ziegler).

Israël admet la possibilité de propagation par la voie lymphatique. Aribaud, dans 19 cas qu'il a réunis, n'en a pas trouvé un seul où la propagation se soit faite par les lymphatiques, mais il l'admet comme possible en se basant sur les recherches de Pawlowsky et Maksoutoff.

La plupart des auteurs, parmi lesquels nous citerons Hoche, Emmerich, Ulmann, Macaigne et Raigeard, Ziegler, Partsch, etc., n'ont jamais constaté l'engorgement des ganglions du réseau lymphatique de la lésion par le parasite. Nous n'avons pu trouver dans la littérature que quelques cas rares dans lesquels les ganglions ont été infectés secondairement. Comme causes de cette intégrité ganglionnaire,

nous ne pouvons pas accepter l'opinion de Partsch pour lequel : « le parasite est trop volumineux pour pénétrer dans les vaisseaux lymphatiques ». Nous avons observé des formes parasitaires dépassant à peine le volume d'un fin microcoque. Nous discuterons plus loin les causes qui nous semblent être plus plausibles de ce fait. La constatation d'embolies parasitaires dans les organes, dans le cas de généralisation, font considérer par certains auteurs la voie sanguine comme mode de propagation de champignon (Bollinger, Illich, Silberschmidt, Plique, Schlanee, Marchand et Nibelthan, Massé et Israël, Abée). La propagation se ferait surtout par l'ouverture de gros troncs vasculaires englobés et peu à peu détruits par la tumeur.

Tout récemment, Hesse a défendu la théorie de la transmission extra-cellulaire du parasite.

Pour Tusini, la formation des zones hémorragiques et des larges zones de ramollissement ouvre une voie à la propagation des grains.

Pour discuter cette question, il nous semble indispensable d'examiner la progression du nodule dans ces diverses zones de développement, comme elle est décrite par M. le professeur Bosc: lorsqu'on examine la périphérie d'un nodule, on voit que sa progression périphérique se fait aux dépens des espaces interstitiels du derme ; les cellules de nouvelle formation élargissent ces espaces, dissocient de plus en plus les faisceaux dermiques et se substituent progressivement à ces derniers. Mais l'infection ne se fait seulement pas par contiguité; il peut se former des nodules disséminés à une distance plus ou moins grande des nodules en évolution et en relation avec ces derniers par des traînées d'infiltration cellulaire larges ou à peine marquées et dont la direction est celle des capillaires sanguins. Nous avons déjà montré, en effet, que des nodules peuvent communiquer avec un peti

foyer d'infiltration éloigné par des boyaux cellulaires irréguliers qui, pour cheminer à travers le derme, forment des sinuosités et des coudes de façon à profiter de la voie ouverte par les vaisseaux, de sorte que le vaisseau ne sert que de guide à l'infection. La preuve en est dans ce fait que le vaisseau n'est pas compris, au début, dans un manchon de cellules, mais que celles-ci forment souvent leurs traînées et de petits placards sur un seul côté du vaisseau et parfois même dans des espaces lymphatiques voisins ; ce n'est que plus tard que la prolifération englobe les capillaires, pénètre leur paroi et détermine des lésions d'endopérivascularite. *La voie suivie par infiltration est toujours, en effet, la voie des espaces lymphatiques*, et comme les espaces normalement les plus développés et les plus faciles à pénétrer sont situés autour des vaisseaux, c'est dans ces derniers que le passage du parasite se marquera par des lésions de prolifération cellulaire.

Etant donné le grand nombre de vaisseaux, il semblerait que la généralisation de l'infection par la voie sanguine dût se faire avec beaucoup de facilité, en particulier au niveau des vaisseaux à parois dégénérées qui existent dans les foyers de dégénérescence. En réalité, il n'en est pas ainsi, pour la raison que les capillaires de nouvelle formation ne sont pas perméables aux formes même petites de l'actinomycès tant que le ramollissement ne s'est pas produit et que, dans les nodules en voie de formation, le parasite est surtout situé au centre sous forme de masses plus ou moins volumineuses, et demeure très rare dans tout le reste de leur étendue. D'autre part, quand le centre se ramollit avec dissémination de formes actinomycosiques, les parois vasculaires finissent bien par dégénérer et s'ulcérer, mais il s'agit alors de vaisseaux désagrégés dans lesquels la circulation est arrêtée. Nous n'avons jamais, en effet, constaté d'actinomycès dans

les vaisseaux sanguins, alors que cependant la méthode de Mann permet de mettre en évidence les formes les plus petites de ce parasite. La propagation de l'actinomycose par voie vasculaire doit donc être extrêmement rare, mais il semble qu'on doit bien en admettre l'existence, en raison des cas de généralisation de lésions actinomycosiques, à moins qu'il ne faille expliquer ces cas par le passage des formes très fines d'actinomycès dans les vaisseaux lymphatiques et de là dans la circulation sanguine générale. Et encore peut-on prévoir que cette circonstance sera difficilement réalisable, les formes parasitaires étant rapidement arrêtées et fixées dans les espaces lymphatiques par une néoformation cellulaire rapide. On peut donc conclure que, d'ordinaire, *la progression des lésions actinomycosiques se fait par la voie des espaces lymphatiques et en particulier par celle des espaces lymphatiques périvasculaires la plus favorable pour la propagation du parasite, mais que le parasite, étant ordinairement inclus dans les plasmazellen et phagocyté, sera rapidement arrêté, en même temps que ces dernières, par des cellules endothéliales hypertrophiées des espaces lymphatiques et les autres plasmazellen accourues.*

LÉSIONS HISTOLOGIQUES FINES DES CELLULES

Nous avons vu que le nodule actinomycosique présentait dans son évolution deux phases essentielles : une phase d'induration avec substitution de la prolifération cellulo-vasculaire au tissu primitif, et une phase de résolution progressive spontanée avec élimination des produits dégénérés et se faisant seulement aux dépens de la néoformation. Il est dès lors vraisemblable que chacune des cellules consécutives de cette néoformation doive présenter une succession

de lésions en rapport avec les phases évolutives de l'ensemble du néoplasme. Et en effet qu'il s'agisse des grandes cellules étoilées, des cellules épithélioïdes, des cellules ovalaires ou des plasmazellen, nous voyons se produire dans leur protoplasma et leur noyau une série de modifications qui aboutiront à la dégénérescence totale, à moins que la cellule ne fasse retour vers un type conjonctif adulte.

1° *Les cellules conjonctives à prolongements multiples* subissent une hypertrophie claire progressive, puis quand cette dernière est arrivée à son maximum, le spongioplasma apparaît, par dissolution du hyaloplasma comme un réseau fin, qui se désagrège ; il se produit ainsi une vacuolisation du protoplasma en même temps que les prolongements œdématiés se dissolvent et disparaissent. La cellule apparaît dès lors comme une masse globuleuse avec un pôle renflé, arrondi, dépourvue de prolongements et un noyau vésiculeux (x, xy, *fig.* 4). Les prolongements finissent par disparaître en totalité et la cellule utriculisée (t, xt, *fig.* 4) et à noyau hydropique ou disparu (nu, e, d, *fig.* 5) finit par se désagréger par dégénérescence granulo-aqueuse (to, x, d, gh, *fig* 5 dans le liquide d'œdème.

2° *Les plasmazellen* constituent la masse principale de l'infiltration, et c'est l'évolution de leurs lésions qui est la plus intéressante à étudier et la plus importante à connaître. Les plasmazellen jeunes, avec leur gros noyau chargé de chromatine et leur protoplasma peu abondant, s'hypertrophient rapidement. A leur stade de maturité, elles constituent des cellules de 8 à 10 μ de diamètre, de forme irrégulièrement arrondie ou ovalaire avec des bords ondulés ou polygonaux, avec un pôle souvent étiré, dont les bords sont anguleux et le pôle opposé arrondi. Les formes allongées ou

rubanées que l'on trouve mélangées aux formes rondes ou polygonales, peuvent être des plasmazellen comprimées, mais nous les considérons plus volontiers comme des cellules de transition entre les cellules fixes en prolifération active et les plasmazellen typiques, ainsi que nous allons le montrer en étudiant l'origine de ces dernières. Le protoplasma des plasmazellen mûres est fortement coloré par les bleus, mais il n'apparaît pas toujours granuleux, comme disent les auteurs. Le plus souvent il est homogène et constitue une masse dépourvue de spongioplasma. Celui-ci existe cependant, mais il est caché par un hyaloplasma très abondant qui remplit les mailles spongioplasmiques, et les noie complètement. Dans tous les processus à prolifération très active, les granulations sont moins constantes et elles se montrent surtout à la fin de la période de maturité, et nous verrons tout à l'heure qu'elles correspondent au début d'un processus de plasmolyse. Ce dernier laisse dès lors apparaître le spongioplasma qui constitue un fin réseau, disposé comme les alvéoles d'une ruche. Le noyau des plasmazellen est ordinairement rond, très riche en chromatine; celle-ci est disposée en amas rayonnés, le plus souvent au nombre de six (noyau à chromatine rayonnée, radkern); en outre ce noyau qui, dans le fond, n'a rien de caractéristique, car on le retrouve, en effet, dans d'autres cellules, est le plus souvent *excentrique*, et c'est là un des traits importants des plasmazellen.

Comme nous l'étudierons plus profondément dans le chapitre de l'origine des cellules, les plasmazellen typiques se reproduisent soit directement, soit par mitose. La reproduction karyokinétique est plus fréquente que ne le disent les auteurs. Dans la division directe, on suit le processus d'étirement et de division du noyau dans une plasmazellen hypertrophiée et arrondie (nod, *fig.* 2); il en résulte des cel-

lules qui ressemblent beaucoup à des lymphocytes (*fig.* 2), mais qui s'en différencient toutefois rapidement par les réactions colorantes du protoplasma et la situation du noyau.

Ces plasmazellen subissent un processus d'hypertrophie progressive qui peut aboutir à des formes variables. C'est ainsi que les plasmazellen, atteignant un diamètre de 10 à 12 μ, présentent un protoplasma homogène, réfringent et comme gonflé, qui prend de moins en moins le bleu et constitue ce que nous désignons sous le nom d'*hypertrophie claire*. Il ne s'agit pas là d'une dégénérescence, comme paraissent le croire certains auteurs (Poncet et Bérard), qui pensent à une dégénérescence hyaline, mais d'une hyperexcitation cellulaire avec sécrétion plus abondante de hyaloplasma, car les bords de la cellule prennent encore le bleu et le protoplasma, devenu clair, ne prend pas l'éosine. Cette hypertrophie claire est ici identique à celle qui existe pour les plasmazellen au niveau des processus syphilitiques et comme dans ces derniers, le hyaloplasma se dissout à un moment donné, et cette plasmolyse, qui progresse du noyau vers la périphérie, met en évidence un noyau spongioplasmique fin qui se désagrège, et la vacuolisation qui en résulte aboutit à une dégénérescence totale granulo-aqueuse. Dans d'autres cas, la cellule, tout en subissant une hypertrophie très prononcée, conserve sa propriété de prendre fortement le bleu ; dans ces cas, lorsque la dissolution se produit, on constate que le hyaloplasma moulé dans les alvéoles du réseau spongioplasmique et qui les cachait entièrement, se divise en blocs, qui se descellent des parois des alvéoles et qui, diminuant de plus en plus, mettent bien en évidence la trame alvéolaire du spongioplasma. Ces cellules globuleuses à spongioplasma bien dessiné et vidé du hyaloplasma correspondent aux *schumzellen* de Unna. Le spongioplasma se fragmente ensuite et il se forme des

vacuoles. Dans les deux cas, le noyau devient plus volumineux, prend un aspect hydropique avec dissolution de sa chromatine rayonnée, qui se dispose en boules dans l'espace nucléaire ou s'étale contre la paroi.

Mais le plus grand nombre de plasmazellen et surtout dans la partie centrale des nodules subissent des modifications encore plus intenses qui les font ressembler à *des phagocytes de grande taille* (Pawlowsky et Maksoutoff, Hoche). La plasmazellen, dès le début de sa plasmolyse, se gonfle, devient très volumineuse et globuleuse ; le hyaloplasma dissous dans le liquide d'œdème forme un réseau alvéolaire, comme dans les *cellules mousseuses*, et qui, dans les cellules plus volumineuses, est très fin, en toile d'araignée, qui bientôt se dissocie plus ou moins, tandis que le noyau devient vésiculeux. On a ainsi d'énormes cellules arrondies dans lesquelles le noyau finit par disparaître complètement et qui finissent par se désagréger lentement dans le liquide d'œdème. Le mode d'évolution de ces cellules est très net dans la figure 5, où l'on peut suivre tous les stades d'évolution des plasmazellen, qui entourent directement le parasite (r, ro, cr, cxt, gh, *fig.* 5). Nous avons déjà suivi tous les stades de ces plasmazellen qui peuvent arriver à constituer des pseudo-cellules géantes, des cellules épithélioïdes et des cellules géantes véritables.

Les plasmazellen qui subissent la dégénérescence vitreuse à un degré plus ou moins avancé ne prennent que très mal le bleu et beaucoup sont, au contraire, très fortement colorées par l'éosine. Ce processus diphtéroïde peut atteindre seul la cellule ou être mélangé, comme nous l'avons dit, à une transformation vacuolaire plus ou moins accentuée. Leur noyau, au lieu de subir une vésiculation progressive, devient compact et homogène et constitue une masse hyperchromatique de plus en plus réduite.

Les cellules endothéliales et périthéliales peuvent présenter la même évolution hypertrophique suivie de plasmolyse et de dégénérescence granulo-aqueuse ou d'un mélange de cette dernière avec une dégénérescence vitreuse ; mais, en général, les cellules qui constituent la gaine de périvascularite sont fusiformes, moins succulentes, à structure plus fibrillaire et évoluent vers la formation fibroblastique. La périphérie de certains nodules à évolution lente présente d'ailleurs cette transformation fibreuse, et nous allons voir que ce ne sont pas seulement les cellules étoilées qui peuvent produire ces cellules fibreuses, mais encore les plasmazellen qui, n'étant pas assez atteintes pour dégénérer, font retour au type fibreux. Cette tendance à la formation fibreuse que nous avons très nettement observée surtout dans le troisième cas (actinomycose de l'homme), a été vivement niée par Augier.

En somme, donc, les cellules de la néoformation actinomycosique présentent une évolution de leurs lésions qui explique l'évolution générale du nodule : *après un stade de prolifération avec hypertrophie, elles subissent une plasmolyse et une vacuolisation qui aboutissent à leur désintégration totale.*

ORIGINE DES CELLULES

D'où viennent les cellules qui constituent l'infiltration actinomycosique et se substituent au tissu préexistant ?

Lorsque le nodule est constitué, ses cellules de type déterminé, endothéliales, périthéliales, cellules étoilées ou plasmazellen, se multiplient par division directe ou par karyonèse et reproduisent, tout au moins pendant la période d'accroissement du nodule, des éléments cellulaires de même forme. Mais nous voulons rechercher l'origine primitive de

ces divers éléments : ont-ils été apportés dans les tissus par la voie sanguine, par exemple, leur origine est-elle en un mot leucocytaire, ou bien sont-ils nés sur place et aux dépens des cellules mêmes du tissu conjonctif, des cellules fixes ?

Pour Heisser, les plasmazellen viennent de la transformation des lymphocytes émigrés dans le tissu conjonctif; Marschalko et Jadassohn pensent même que la plasmazellen est un élément normal, un lymphocyte transformé des organes hématopoïétiques. Pour Ehrlich, au contraire, les plasmazellen sont des cellules du tissu conjonctif unilatéralement hypertrophiées. Pour arriver à résoudre ce problème difficile, le mieux est d'étudier un nodule jeune dans sa zone de progression aux dépens des espaces lymphatiques (*fig.* 1, *fig.* 3,) et en particulier des espaces lymphatiques périvasculaires. Dans la zone dermique située tout à fait à la périphérie d'un nodule, on constate que les espaces lymphatiques sont légèrement dilatés (b, *fig.* 1.) et que leurs cellules bordantes normales font une saillie appréciable (csp, *fig.* 1); les cellules présentent une hypertrophie progressive de leur protoplasma et de leur noyau et prennent l'aspect de très volumineuses cellules endothéliales ; puis, à mesure que l'espace se dilate, elles se détachent de plus en plus de la trame conjonctive pour arriver à former des grandes cellules étoilées, libres dans l'espace, et rattachées à la trame seulement par de longs prolongements qui dissocient cette dernière. Mais toutes les cellules fixes n'aboutissent pas à ces grandes cellules étoilées ; certaines se divisent rapidement dès qu'elles ont pris l'aspect de cellules endothéliales et donnent naissance à des cellules allongées qui se libèrent dans l'espace avec deux extrémités effilées, ou avec un prolongement à une seule extrémité, l'autre étant arrondie en massue. C'est la division répétée de ces cellules succu-

lentes, jeunes, qui produit les formes cellulaires dépourvues de prolongements, les unes encore très allongées et à extrémités légèrement effilées, d'autres ellipsoïdes à bords arrondis; elles subissent fréquemment une division directe.

On peut trouver toutes les transitions entre ces cellules et les plasmazellen les plus typiques : c'est ainsi qu'à côté des cellules fusiformes ou ovalaires on trouve des cellules qui présentent un noyau excentrique et des bords irréguliers, mais avec un pôle effilé en prolongement, puis des cellules dont ce prolongement s'atténue, mais les angles demeurent très étirés; et enfin des plasmazellen bien caractéristiques. Il est très vraisemblable que les cellules endothéliales puissent, par division active, donner naissance aux plasmazellen. Certaines observations nous le laisseraient volontiers penser; on peut voir des termes de passage entre les cellules endothéliales et périthéliales et les plasmazellen typiques. Cette constatation est d'autant plus importante que l'on peut trouver des plasmazellen dans la lumière des vaisseaux, mûres ou incomplètement développées et pouvant être confondues avec des lymphocytes (Pawlowsky et Maksouoff, Augier).

Il résulterait donc de cette étude que les cellules d'espèces diverses qui constituent le nodule tirent toutes leur origine des cellules fixes du tissu conjonctif et que les plasmazellen, en particulier, sont des cellules fixes qui, par divisions rapides, ont perdu leurs prolongements, se sont mobilisées en revêtant un aspect amiboïde, de sorte qu'on a pu les considérer comme de véritables lymphocytes (Augier).

Il n'est pas à dire que, pour arriver aux plasmazellen, il soit nécessaire que la cellule fixe passe successivement par la série des formes étoilées, fusiformes, en massue, ovales, arrondies ou crénelées, puis anguleuses à noyau excentrique. Dans les points où la prolifération est active, on peut saisir

le passage rapide de la cellule étoilée mais succulente, soit vers la cellule fusiforme (po, px, *fig.* 3), ou vers la cellule irrégulièrement anguleuse, dont une extrémité est étirée, et l'on peut voir ces diverses formes donner aussitôt naissance à des plasmazellen typiques (x, pl. *fig.* 3), mais après un processus de division et non directement. Ainsi, dans la fig. 3, on voit des cellules fusiformes en division directe (pmo, px, *fig.* 3) qui donneront naissance à des cellules comme celles qui existent à leur voisinage immédiat, c'est-à dire anguleuses ou ovalaires à noyau excentrique, ou à des plasmazellen elles-mêmes.

Si l'on examine ces trois figures, l'on voit bien toutes les formes de transition et l'on peut concevoir l'origine des plasmazellen aux dépens de toutes les autres formes cellulaires de la prolifération, à *condition que leur multiplication soit très active.*

Ehrlich a vu, lui aussi, la possibilité, en dehors des plasmazellen typiques, des formes multiples de plasmazellen : cellules fusiformes, cellules allongées, cellules étoilées en fourches avec noyau excentrique, avec des ramifications rudimentaires, et il paraît admettre qu'elles ne sont pas seulement en rapport avec la pression, mais, comme nous venons de le démontrer, elles représentent les formes de passage entre les cellules fixes et les plasmazellen typiques. Mais tandis qu'Ehrlich admet la formation des plasmazellen par simple arrondissement des cellules conjonctives, nous avons fait voir qu'il faut mettre en cause l'activité de la prolifération simple ou mitosique des cellules de plus en plus modifiées. On peut donc dire que *toutes les cellules constitutives du nodule et en particulier les plasmazellen tirent leur origine des cellules fixes du tissu conjonctif.*

L'origine des plasmazellen aux dépens des cellules fixes nous paraît en outre être vérifiée par ce fait que les leuco-

cytes sont très rares dans la prolifération et que les plasmazellen peuvent faire retour vers la cellule conjonctive à prolongements multiples et vers la fibre conjonctive. Et quoique certains auteurs pensent que les leucocytes peuvent se transformer en cellule fixe, le fait n'est rien moins que démontré, et la formation de cellules fixes aux dépens des plasmazellen demeure comme un argument très important en faveur de la nature cellulaire fixe de ces dernières. *On peut donc définir les plasmazellen, — des cellules conjonctives fixes mobilisées et d'aspect amiboïde.*

Les grandes cellules colossales à prolongements multiples que l'on rencontre dans les proliférations proviennent des cellules étoilées, et dans la figure 3 on voit ces cellules, à des stades d'hypertrophie variables, les unes déjà volumineuses (b, *fig.* 3), les autres simulant une cellule géante (grc, *fig.* 3). Les cellules *épithélioïdes* tirent, pour la plupart leur origine des grandes cellules à prolongements multiples ; quant aux *pseudo-cellules géantes*, qui entourent le grain jaune au centre du nodule, ce sont des plasmazellen hypertrophiées et accolées ; la figure 5 permet de le constater facilement, de même qu'elle montre des plasmazellen jeunes (plasm, r, *fig.* 5), s'hypertrophier au contact du parasite (ro, ro, *fig.* 5) et aboutir à la formation d énormes cellules phagocytaires (cr, cx, cxt, cro, *fig.* 5). Il existe cependant quelques cellules géantes véritables, les unes volumineuses à noyaux nombreux et à prolongements multiples, d'autres globuleuses et à noyaux peu nombreux Elles nous ont paru provenir : les unes des grandes cellules conjonctives à prolongements multiples, les autres des plasmazellen hypertrophiées.

Les cellules fusiformes qui entourent les vaisseaux et leur constituent une zone de *périvascularite*, toujours prononcée, dérivent des cellules étoilées, qui se sont allongées le long des capillaires et qui, en se multipliant, prennent un *type*

fibroblastique de plus en plus accusé. Quant au *mastzellen*, que certains auteurs veulent assimiler au plasmazellen, nous ne nous croyons pas autorisée à souscrire à une pareille opinion et, dans l'état de nos études, il ne nous est pas possible de donner un avis personnel appuyé sur des faits précis.

CORPS HYALINS

Dans les lésions actinomycosiques on rencontre, enfermées dans le protoplasma des cellules, et par endroits ces inclusions existent en grand nombre, des formations arrondies de volume variable et constituant des grains ou des boules qu'en raison de leur aspect homogène et réfringent on appelle des *boules hyalines* (S, SA, *fig.* 9).

Ces formations présentent un volume qui varie de celui d'un gros microcoque à une boule de 10 jusqu'à 15 μ de diamètre. Il peut n'en exister qu'une dans le protoplasma d'une cellule (s, *fig* 9), mais le plus généralement on en compte plusieurs et jusqu'à 12 ou 15 (SA, *fig.* 9). Tantôt de petite taille et disséminées dans le protoplasma ou bien volumineuses, distendant la membrane cellulaire, qui se moule sur elles, donnant à la cellule un aspect muriforme.

Les formes *de petite taille* sont dispersées dans le protoplasma de cellules hypertrophiées, volumineuses, sous forme de grains ou de sphérules, régulièrement arrondis, souvent de même taille, qui ressemblent de très près aux mêmes inclusions et boules hyalines que l'on rencontre dans les lésions syphilitiques (SA, *fig.* 9) ; elles entourent le noyau qui demeure apparent. Parfois, ces petites boules hyalines se disposent en couronne à la périphérie de la cellule autour d'un noyau légèrement excentrique ou autour d'une volu-

mineuse masse hyaline qui a les caractères et les réactions des inclusions plus petites qui l'entourent.

Les formes *en boule* sont ordinairement volumineuses : il peut n'en exister qu'une, remplaçant toute la cellule réduite à sa membrane et repoussant le noyau à un pôle. Mais le plus souvent on en compte un nombre plus ou moins considérable, qui est en rapport avec le volume des boules et l'hypertrophie de la cellule, distendant la membrane de celle-ci qui se moule sur elles, de sorte que la périphérie de la cellule est mamelonnée. Ces boules peuvent présenter à peu près le même volume, mais elles sont souvent inégales.

Ces formations donnent bien l'impression, non pas d'éléments discoïdes, comme la plupart des formes de petite taille, mais bien de sphères véritables, et certaines présentent même comme des bosselures à leur surface. Dans ces cas, on n'est plus en présence de boules hyalines bien nettement isolées les unes des autres, mais réunies par une masse intermédiaire, au sein de laquelle, grâce à un examen plus attentif, on différencie les éléments constitutifs. Il faut se garder de confondre ces amas avec les formations parasitaires, incluses ou non dans l'intérieur des cellules, qui peuvent présenter le même aspect bourgeonnant, mais uniformes ou bien finement granuleuses dans l'intérieur. La disparition de la substance intermédiaire met en liberté les boules hyalines.

Ces boules ont les mêmes caractères que les formations intra-cellulaires plus petites : elles sont réfringentes, constituées par une substance homogène, à bord nettement limité et parfois plus colorée.

Le rouge de Magenta et la safranine les colorent en rouge. Une double coloration au bleu de Lœffler et au R. de Magenta les montre colorées en rouge, tandis que le noyau de la cellule est coloré en bleu noir.

Elles sont surtout bien mises en évidence par la *Méthode de Mann* qui les colore en *rouge vif*.

Ces formations sont contenues dans les éléments cellulaires hypertrophiés atteignant le volume d'un grand macrophage. Le protoplasma intermédiaire est homogène, sombre en dégénérescence colloïdale avec un noyau arrondi, vésiculeux ou homogène et hyperchromatique. A mesure que les boules augmentent de volume, le protoplasma disparaît, le noyau est réduit à une membrane mince, puis disparaît à son tour; la cellule ainsi réduite à sa paroi amincie constitue un petit sac rempli de boules faisant saillie.

Les grandes cellules qui renferment les boules sont des plasmazellen, arrondies ou ovalaires dépourvues des prolongements avec leur noyau excentrique à chromatine rayonnée, le protoplasma prenant le bleu. Certaines d'entre elles contiennent de toutes petites inclusions disséminées dans tout le protoplasme; les cellules moins hypertrophiées ne contiennent qu'une seule boule hyaline, on rencontre parfois des amas de plasmazellen, qui renferment chacune une boule plus ou moins grande. Ces plasmazellen s'arrondissent ensuite, deviennent globuleuses, plus ou moins hypertrophiées et vacuolaires suivant le volume et le nombre des inclusions. Les corps hyalins peu fréquents au niveau des nodules récents, de nouvelle formation, avec un parasite compact à massues rayonnées au centre, deviennent plus abondants dans les nappes de structure alvéolaire, mais ils sont particulièrement nombreux dans les parties où on trouve un grand nombre d'actinomycès de petite taille, des formes de reproduction rapide et où l'ensemble de la prolifération dissociée subit une dégénérescence diphtéroïde ajoutée à la dégénérescence granulo-aqueuse ordinaire.

Dans les nappes à structure alvéolaire et dont les alvéoles

sont remplis de grandes plasmazellen de type macrophagique, on observe très souvent une grosse cellule remplie de corps hyalins au centre de l'alvéole et les plasmazellen hypertrophiées, s'orientant autour d'elle et parfois entrant en contact avec elle, de façon à produire des figures qui laissent penser à une action phagocytaire.

Ce sont donc des plasmazellen qui renferment les boules hyalines, et cela s'accorde avec ce que l'on retrouve dans les lésions syphilitiques, où les cellules à inclusions présentent le même aspect et sont bien réellement des plasmazellen.

Dans certains cas, la dégénérescence granulo-aqueuse rapide du protoplasma met en liberté les inclusions hyalines.

C'est ainsi qu'on rencontre des amas de boules hyalines libres entre de grandes plasmazellen qui paraissent vouloir les phagocyter.

Pour certaines formes, il est difficile de se prononcer et de savoir si elles sont contenues encore dans la membrane cellulaire ou libres ; elles ont en effet une forme de kyste chamelonné, et certaines sont tellement précises que l'on peut penser à des formations d'aspect kystique en liberté.

Les corps hyalins cités par Pawlowsky et Maksutoff dans les lésions actinomycétiques sont considérés par eux comme le résultat de la dégénérescence des extrémités des massues, détachées des filaments.

Pour Hoche, les granules de parasites renfermés dans les cellules tendent à se fondre entre eux et se transforment ensuite en corps hyalins.

Nous croyons que, *si la plus grande partie de corps hyalins provient de la dégénérescence du parasite, un certain nombre se forment aux dépens des protoplasma et des noyaux cellulaires.*

Nous verrons plus loin comment la dégénérescence du parasite aboutit à la formation de corps hyalins.

Ces corps hyalins d'origine parasitaire forment les masses les plus volumineuses et les amas de corps arrondis de volume variable. Ils se colorent pendant très longtemps fortement par le Gram et sont colorés en rouge vif par le Mann.

Les corps intracellulaires dus à la dégénérescence d'une partie de la cellule, noyau ou protoplasma, ne méritent pas tous le nom de corps hyalins. Certains de ces corps représentent simplement des inclusions cellulaires plus ou moins arrondies, mais plates et non sphériques et sont colorés par les colorants protoplasmiques, étant dus à une lésion dégénérative du protoplasma. Des inclusions, qui sont plus difficiles à différencier des corps hyalins, sont formées par des masses de chromatine, dégénérées, originaires du noyau et constituées par la dégénérescence diphtéroïde totale de ce dernier. Elles prennent les couleurs nucléaires, mais se laissent décolorer plus facilement que les corps hyalins d'origine parasitaire, sont bien moins sphériques et réfringentes et ne fixent pas le rouge avec autant d'intensité par la méthode de Mann.

Le plus grand nombre de boules hyalines sont donc d'origine parasitaire et nous en ferons tout à l'heure la démonstration.

CHAPITRE II

Histogénèse du nodule actinomycosique

I. — Topographie du parasite dans les lésions

Dans les nodules actinomycosiques jeunes, c'est-à-dire on encore ramollis, on constate que les parasites sont ocalisés dans la partie centrale. A peine trouve-t-on quelues rares formes dans la zone moyenne, soit libres (*z, fig. 5*), oit enfermées dans le protoplasma cellulaire (*pa, fig. 5*); ans la zone externe, ordinairement on n'en trouve plus ucun.

Le grain central est entouré par une couronne de cellules ithélioïdes et de cellules géantes ou plutôt de pseudoellules géantes qui paraissent en empêcher la disséminaon. En ce point, en effet, on constate, en dehors des grains ompacts à massues rayonnées, des formations isolées nstituées par des granulations rondes, ou de fines masues séparées, complètement libres (*gro, gro, fig. 5*) ou nfermées dans les cellules. Parfois ces petits éléments rasitaires jeunes dépassent la zone des grandes cellules ntrales pour aller s'essaimer dans la partie moyenne *xo, fig. 5*), mais ils sont rapidement entourés par des llules.

Lorsqu'on examine, au contraire, les nappes dues à la union d'un nombre variable de nodules, de structure hement alvéolaire, avec des parties de dissociation cellure plus ou moins étendues, avec de larges surfaces de

désagrégation et de nécrose, on constate des grains jaune qui occupent le centre dégénéré des anciens nodules, et grand nombre de formes parasitaires disséminées da toute la partie désagrégée du nodule, qui sont libres da les alvéoles en désagrégation plus ou moins complète, bien dans les cellules hypertrophiées et en plasmolyse pl ou moins avancée.

On trouve dans les cellules des formations ressemblant des massues ramifiées, à une masse volumineuse deven moniliforme, à des massues courtes et renflées de peti taille, à des levures en voie de segmentation ou à des boul volumineuses. On y trouve surtout des formes constitué par de très fines massues, extrêmement petites, réunies bouquets, et des formes exiguës, constituées par une tr fine granulation à peine visible, ou des éléments légèreme allongés en battant de cloche, très petits.

Dans les alvéoles un peu mieux conservés, et par su plus éloignés de la nappe de désagrégation totale, form de grandes plasmazellen revêtant souvent au centre le ty de cellules épithélioïdes ou de pseudo-cellules géantes, constate également un nombre très grand de parasites, ma constitués surtout par des formes très petites et pour plupart enfermées dans les cellules.

Dans les parties les plus périphériques de la nappe né plasique, qui, d'ailleurs, comme nous l'avons vu dans chapitre d'anatomie pathologique, sont souvent attein rapidement de lésions dégénératives prononcées revêt le plus souvent le type d'une dégénérescence diphtéroï partielle, on trouve encore des formations parasitaires q se présentent ici surtout sous forme de boules arrondies bosselées à leur périphérie, pouvant atteindre un gra volume, qui sont libres ou enfermées dans une cellule rédu à sa membrane. On retrouve ces formes surtout dans

paces lymphatiques les plus périphériques, dont la proli-
ation cellulaire est encore peu marquée ; on retrouve ces
rmes, mais beaucoup plus rarement, dans les traînées
prolifération cellulaire qui font communiquer entre elles
nappes voisines. Elles sont extrêmement rares dans les
aces lymphatiques périvasculaires qui relient les nappes
oplasiques avec des nodules de nouvelle formation.

II. — Phagocytose

Dans toute l'étendue de la lésion actinomycosique, le pro-
ssus phagocytaire est extrêmement actif.

Dans les nodules jeunes isolés, dans lesquels le parasite
présente sous forme d'un grain central, le processus
agocytaire direct est limité autour de ce grain. Le ou les
as à massues périphériques rayonnées sont entourés par
grandes cellules de type souvent épithélioïde, qui, elles-
mes en disposition rayonnée et tassées les unes contre
autres, enferment les parasites dans une enceinte close
. 5.)

En raison de la disposition rayonnée des cellules, leur
e qui est au contact avec le parasite est rendu étroit par
npression réciproque, tandis que le pôle libre est globuleux
), cxt. *fig.* 5). La partie étroite en contact avec le parasite
nt se mouler sur les massues et présente des géodes
ondies (mt, *fig.* 5) creusées dans la périphérie du proto-
sma devenu plus dense et plus coloré, par suite de la
nsformation colloïdale (*fig.* 5). Les cellules succombent
lgré leur hypertrophie progressive dans leurs efforts
ur englober les grosses massues rayonnées du grain soli-
nent attachées.

Elles se détachent dès lors du grain jaune (cro, *fig.* 5) et

tombent dans le liquide d'œdème (eng, *fig.* 5) ou sont repoussées en arrière par l'arrivée de cellules jeunes qui viennent les remplacer dans leur lutte contre le parasite (r, ro, *fig.* 5). Ces cellules épuisées, vaincues par la résistance du parasite, sont reconnaissables à leur volume de pseudo-cellules géantes, à leur vacuolisation intense avec disparition presque totale du noyau et aux géodes arrondies qui dépriment un de leurs bords (g, en, eng, *fig.* 5).

On peut suivre dans la fig. 5 toutes les étapes de l'hypertrophie et de la dégénérescence des cellules phagocytes et toutes les phases de *remplacement*.

Venant de la zone périphérique du nodule, on voit progresser vers le centre des petites cellules d'aspect amiboïde (ar, *fig* 5) qui s'introduisent entre les cellules dégénérées, les repoussent, s'hypertrophient et arrivent au contact des massues et cherchent à les englober, se moulant sur elles Et le cycle d'involution recommence.

Ces cellules hypertrophiées se tassent les unes contre les autres et forment les pseudo-cellules géantes, comme nous l'avons décrit dans l'étude du nodule actinomycosique.

Le processus phagocytaire qui s'exerce autour des grains jaunes est donc très actif et il est assuré par de nombreuses cellules de remplacement.

Le grain jaune, ainsi assailli continuellement par des cellules neuves, n'en continue pas moins son évolution, et l'on voit se produire à sa périphérie des formations nouvelles sous forme de pointes ou de petites touffes constituées par les éléments plus jeunes (gro, *fig.* 5) qui se séparent des grains et cherchent à s'essaimer dans le nodule et à envahir les parties saines. Autour d'eux, les cellules phagocytes vont redoubler d'effort et l'on peut en voir certaines qui non seulement se moulent sur eux, mais ont réussi à en englober un certain nombre (tmo, *fig.* 5). Il semble toutefois

ie les formes les plus petites résistent d'abord aux phago-
tes avec une intensité bien plus grande, car elles peuvent
averser la première zone des cellules phagocytaires rayon-
es (cham, *fig.* 5). Après une nouvelle lutte contre de nou-
aux phagocytes jeunes, elles se laisseront enclaver, ou
en passeront dans la zone moyenne du nodule (z, z. *fig.* 5),
de nouvelles actions phagocytaires, comme nous allons
voir, se manifesteront à la fois contre leur extension et
ur multiplication.

L'étude de pénétration du parasite est plus instructive au
veau des nodules plus avancés, et si nous prenons en effet
aintenant les nappes néoplasiques formées par fusion de
usieurs nodules en dégénérescence, avec nécrose complète
centre, avec désagrégation cellulaire aboutissant vers la
riphérie à une structure alvéolaire, nous constatons une
agocytose extrêmement active.

C'est dans les alvéoles en voie de désintégration de la
rtie moyenne où la prolifération cellulaire n'est pas encore
dégénérescence trop avancée, que l'étude de la phagocy-
se est la plus profitable. Les cellules de l'alvéole sont
ites très hypertrophiées et en transformation vacuolaire,
taines ayant pris un volume très considérable de façon à
sembler, au premier abord, à une cellule géante.

Les formes parasitaires qu'on y retrouve sont toutes des for-
s jeunes, très petites, cocciformes ou en forme de petites
ssues, de filaments à terminaison en boule ou sous forme de
es touffes à renflement périphérique. Presque tous ces élé-
nts sont enfermés dans les cellules Il y a une certaine rela-
n entre le volume d'une cellule et son action phagocytaire;
plus, les petites formes parasitaires sont englobées dans
e seule cellule, tandis que les formes volumineuses rami-
s peuvent être attaquées par plusieurs cellules à la fois.

En somme, donc, dans la partie moyenne de la néoplasie,

où les cellules proliférées sont à leur maximum d'activité, le processus phagocytaire est le plus actif et il s'exerce sur un nombre très grand de formes parasitaires jeunes qui sont à peu près complètement incluses dans les cellules, on peut dire que la phagocytose est totale.

Vers le centre du nodule où se fait une désagrégation cellulaire plus prononcée, les formes parasitaires sont encore plus abondantes; mais, en raison de la dégénérescence granulo-aqueuse d'une bonne partie des éléments cellulaires, beaucoup sont complètement libres par destruction de la cellule, et d'autres sont en voie de libération.

Dans la partie centrale complètement nécrosée et constituée uniquement par des restes de travées non colorables et en forme de fine toile d'araignée à larges déchirures, des grains jaunes apparaissent complètement libres, émettant à leur périphérie des formes jeunes, d'aspect et de volume des plus variables, libres, flottant dans le liquide granuleux ; certaines paraissent encore enfermées dans des restes cellulaires à peine apparents, mais en réalité plutôt accolées à des débris nécrosiques.

On peut donc dire que le processus phagocytaire s'étend du centre vers la périphérie, suivant en cela la marche de la progression excentrique de la néoplasie elle-même. La phagocytose gagne donc vers la périphérie à mesure que le centre dégénère.

Est-ce à dire que cette phagocytose ne progresse que lorsqu'elle a réussi à détruire les parasites des parties primitivement atteintes, ou bien faut-il en conclure que, à mesure que les phagocytes sont battus à partir du centre, mettant en liberté les parasites, de nouvelles proliférations cellulaires essaient de s'opposer à la dissémination de ces parasites en les englobant ? Dans ce cas, la phagocytose apparaîtrait comme une défense qui recule de plus en plus et continue-

rait vers la périphérie de nouvelles tentatives d'englobement.

Notre étude nous ayant montré que la première phagocytose avait englobé la totalité des formes parasitaires, si nous trouvons ensuite des formes jeunes très nombreuses et en liberté dans le centre ramolli avec les cellules de néoformation périphériques envahies par les parasites jeunes, c'est bien que *l'action phagocytaire des cellules n'a pas modifié beaucoup la vitalité des parasites phagocytés.*

Cette succession de défaites cellulaires dépend de ce que : au début les cellules centrales du nodule ont à lutter contre des grains jaunes à grosses massues résistantes contre lesquelles leurs efforts viennent échouer. Ces grains jaunes donnent dès lors naissance à des formes jeunes qui viennent pulluler dans un milieu défensif en partie épuisé et qui, englobées par la prolifération jeune, se défendront d'autant mieux qu'elles représentent des formes très actives à développement rapide et dont l'action sur la cellule phagocytaire devra être rapidement nuisible.

Et en effet, sauf dans les cas où le grain jaune ne se multiplie pas et se laisse englober définitivement par des cellules phagocytaires, qui deviennent fibroblastiques et constituent un noyau de sclérose, l'on constate que les cellules dégénèrent assez vite, tandis que les parasites gardent un aspect bien vivant et se développent dans leur intérieur, et que les formes de dégénérescence sont relativement rares.

Et dès lors, on doit se demander s'il ne s'agit pas là d'une véritable symbiose associée à un processus de défense.

L'étude des parasites dans les cellules nous permet de nous rattacher à cette opinion. Nous pouvons dire que la plupart *des formes jeunes actinomycétiques se comportent vis-à-vis des cellules comme des parasites vrais.*

On suit même les stades de développement multiples, dans l'intérieur des cellules : depuis la forme micrococcique jusqu'au petit bouquet formé d'éléments en massues très petites, jusqu'à la touffe à éléments plus volumineux. La plupart des auteurs ont noté ce développement de parasites dans les cellules. Pawlowsky et Maksutoff disent que, dès le début de la dégénérescence régressive des macrophages, les filaments épaississent à l'intérieur de la cellule et se développent en capitules. Il peut en partir de nouveaux filaments qui vont infecter les cellules voisines. On peut donc dire que *l'actinomycés se comporte comme un parasite des cellules qui l'ont inclus et qu'il fait une partie de son évolution dans ces cellules, entraînant leur dégénérescence plus ou moins rapide et sa libération.*

C'est au cours de ces passages intracellulaires et peut-être après plusieurs seulement qu'une action phagocytaire véritable se produit, caractérisée par la dégénérescence du parasite ou du fragment de parasite inclus.

Les massues jeunes englobées séparément par les cellules, se gonflent, deviennent moniliformes, puis se réduisent à une masse plus ou moins irrégulière manifestement dégénérée. Parfois c'est un groupe tout petit de massues détachées, qui sont entourées par plusieurs cellules, puis englobées; on voit leur support disparaître et les massues être réduites à des boules arrondies de volume variable (R, S, SA, *fig.* 9). Les formes en boules rondes, supportées par les filaments insérés sur un même réceptacle, en se dégénérant, aboutissent à des formes ovalaires, puis arrondies, plus ou moins nombreuses dans une cellule. On suit cette transformation facilement : en (R. *fig.* 9), deux massues portées sur deux filaments mycéliens (SA, o. *fig.* 9), se détachent de leurs filaments qui disparaissent ; elles s'arrondissent ensuite et constituent des globes hyalins isolés (S, *fig.* 9) ou bien des globes multiples (SA, xo, *fig.* 9).

Ce processus de formation des globes hyalins est encore plus net dans la figure (T, X, A'' *fig* 9) où l'on voit une grosse massue, tenant encore par son pédicule au grain jaune (a, T, *fig*. 9), être englobée par la cellule hypertrophiée ; elle peut être englobée avec son pédicule (x, *fig*. 9), parfois tout un amas est englobé (r. A''. *fig*. 9).

Il est donc apparent qu'une partie de ces formations, décrites sous le nom de boules hyalines, sont bien d'origine actinomycétique et peuvent représenter des produits de dégénérescence du parasite.

QUELLE EST LA NATURE DES CELLULES PHAGOCYTIQUES ?

D'après la plupart des auteurs, ces cellules sont des leucocytes (Boström, Pawlowsky et Maksutoff, etc.). L'examen d'un nodule tout à fait jeune nous montre que les cellules qui viennent constituer les phagocytes volumineux qui entourent le grain jaune central revêtent le type précis des *plasmazellen*, avec leur protoplasma homogène, d'aspect amiboïde et leur noyau excentrique à chromatine rayonnée.

On voit ensuite ces plasmazellen s'hypertrophier, subir une plasmolyse progressive et constituer de ces grosses cellules globuleuses à reticulum spongioplasmique, de plus en plus vacuolisé et dont l'union intime peut constituer des pseudo-cellules géantes (*fig*. 5). Il n'existe aucun leucocyte dans l'étendue du nodule, pas plus au centre qu'à la périphérie. Il n'y a pas davantage de globules blancs dans les alvéoles qui constituent les nappes néoplasiques étendues : les cellules qui ont phagocyté les parasites sont toutes des plasmazellen ou des cellules fixes des espaces interstitiels, qui passent par les stades d'hypertrophie claire de plasmolyse et de vacuolisation avec dégénérescence granulo-aqueuse terminale.

Mais, d'ailleurs, ainsi que nous l'avons déjà dit, les plasmazellen ne sont que des cellules à prolifération plus active, c'est une sorte de prolifération embryonnaire différenciée des cellules fixes. Cette différenciation aboutit à la formation de cellules dépourvues de prolongements, complètement libérées de la trame et des cellules voisines, et qui ont l'aspect amiboïde par la disposition ondulée et parfois pseudopodique de leur protoplasma.

Les plasmazellen représentent donc des *cellules conjonctives fixes mobilisées*, c'est-à-dire le retour d'une cellule fixe à une cellule d'apparence leucocytaire, mais qui n'est mobile que sur place ou pour de petites distances. Les plasmazellen ont donc toutes les qualités de leucocytes localisés et il n'est plus étonnant dès lors que ce soient elles qui jouent on peut dire exclusivement le rôle de phagocytes.

On peut donc dire, avec Unna, que les leucocytes sont absents, même à la période de dégénérescence du centre du nodule, que les leucocytes n'ont aucune influence sur la formation des plasmazellen et que la dégénérescence du foyer est due uniquement à la dégénérescence des cellules fixes et en particulier des plasmazellen.

DEUXIÈME PARTIE

BIOLOGIE DU PARASITE

CHAPITRE PREMIER

Morphologie de l'Actinomycès

I. — Le parasite dans les lésions

L'étude qui suit se rapporte uniquement à deux cas typiques d'actinomycose bovine du maxillaire inférieur.

Nous avons étudié les formes revêtues par le parasite au centre des petits nodules de nouvelle formation, dans les nodules arrivés à leur maturité et en désagrégation plus ou moins avancée, de même qu'au niveau des parties complètement ramollies, résultant de la résolution des tumeurs.

Les procédés de coloration que nous avons employés et que nous avons décrits dans le chapitre d'histologie, en particulier la méthode de Mann, nous permettent de différencier les parasites les plus petits assez vivement pour qu'ils frappent l'œil, soit dans le pus, soit dans les tissus et de les étudier tels qu'ils se comportent dans la lésion.

Les formes que nous avons observées sont extrêmement nombreuses. Nous signalerons ici les plus typiques, en nous efforçant de les grouper suivant l'ordre du développement qui, d'après l'étude des nombreuses formes intermédiaires, nous a paru le plus certain.

Les *formes micrococciques* sont nombreuses : rondes de volume d'un demi ou un quart de μ, elles sont isolées (r, H, *fig.* 9) ou le plus souvent réunies en un petit groupe, et si on les examine à un très fort grossissement, on constate qu'elles sont implantées chacune sur l'extrémité d'un filament à peine visible (t, t', H. *fig.* 9).

Les grains micrococciques devenus un peu plus volumineux constituent un petit corymbe, dont le nombre des éléments est très variable. Parfois, le point d'union des filaments se fait sur une petite masse sans structure ; dans certains cas, cette masse est plus considérable et les filaments, au lieu de s'insérer en un même point de cette dernière, s'insèrent isolément sur la plus grande partie de sa surface. Les éléments du petit corymbe augmentent rapidement de volume, prennent la forme de massues minuscules réunies en forme de marguerite (l, *fig.* 9) et constituent le stade le plus jeune des masses rayonnées, qui grossissent pour arriver à former un grain jaune (D. A. *fig.* 9).

Masses rayonnées. — La forme la plus simple des masses rayonnées (grain jaune) est caractérisée par l'existence de massues volumineuses qui, vues de face, apparaissent comme des boules accolées les unes aux autres et qui, vues sur une coupe, sont constituées par de grosses massues qui viennent s'implanter par une base assez large sur la partie centrale du grain. La structure de la partie centrale n'est pas toujours très facile à préciser : pour les grains de la tumeur maxillaire bovine n° II, la partie centrale renfermait de fins filaments mycéliens auxquels faisaient suite les massues. Mais dans le premier cas, celui qui nous occupe surtout dans cette étude, nous n'avons pas pu mettre en évidence des filaments mycéliens ordinaires.

Dans les formes jeunes, il part du centre un réceptacle

plus ou moins épais qui porte une massue arrondie ou ovalaire (A. *fig.* 9) volumineuse, ou bien des réceptacles fins, étirés, qui sont bien assimilables à un filament mycélien, qui présentent parfois 2 ou 3 articulations et sont terminés par un corps ovalaire ou arrondi, riche en chromatine. (D, A, *fig.* 9).

A mesure que le grain augmente de volume, ces réceptacles s'élargissent et peuvent se confondre pour constituer une masse centrale étalée qui joue le rôle d'un volumineux réceptacle. (GR, *fig.* 9).

La partie centrale forme un large disque à peu près homogène avec des stries rayonnées représentant les limites des réceptacles accolés (m, GR, *fig.* 9) et dont la périphérie porte des facettes de volume variable, qui sont les points d'insertion des boules et des massues. (GR, *fig.* 9).

L'étude du développement de certaines formes jeunes nous montrera très exactement les divers stades de cette formation : c'est ainsi que dans les figures DA. *fig.* 9, on voit partir d'un petit centre germinatif des réceptacles portant à leur sommet une formation arrondie ou ovalaire. Les réceptacles, qui se divisent en deux ou trois segments (b, D, *fig.* 9), constituent bien un véritable rameau mycélien et cette ressemblance devient de plus en plus apparente par la dichotomisation de ces segments ; chacun d'eux pouvant présenter plusieurs facettes d'insertion pour des massues ou d'autres rameaux plus petits. (S, E, F, *fig.* 9).

Un de ces segments parfois se développe en raquette, s'étale et forme un réceptacle volumineux, présentant les facettes d'insertion sur tout son pourtour (r, O. E. *fig.* 9). C'est ordinairement le segment basal qui se développe ainsi et ils se soudent les uns aux autres pour constituer la masse centrale du grain jaune qui, comme nous l'avons dit, a donc bien la valeur d'un volumineux réceptacle. (GR, *fig.* 9).

Si l'on étudie les masses rayonnées volumineuses à diverses périodes de leur développement, l'on voit se produire des modifications, qui nous permettront d'émettre notre opinion sur le mode de reproduction vraie du champignon et sur la classification de l'actinomycès.

Ainsi on peut voir s'implanter, sur les facettes d'insertion du grand réceptacle central des massues volumineuses, de grosses boules arrondies ; un mycélium à divisions transversales peut porter plusieurs de ces massues sur son dernier segment (S, GR, *fig.* 9).

En un point de la périphérie, on peut voir le réceptacle s'ouvrir ou éclater suivant ses rayons sous l'influence du développement d'un élément volumineux, de forme globuleuse, qui s'insère très bas ou au sommet d'un réceptacle très long (i, h, GR, *fig.* 9) et qui s'est dissocié de ses voisins. Ces gros corps globuleux portent, à leur surface, de petites excroissances arrondies ou en forme de petites massues, et, si on les sépare de leur réceptacle, il présente au point d'insertion une déchirure très apparente.

Le développement de ces grosses masses globuleuses montre qu'elles sont le résultat du développement d'une des massues ou des corps ronds de la périphérie du grain jaune. Parfois elles constituent un corps piriforme très volumineux, homogène, à enveloppe délicate, fort colorée et sur lequel s'implantent les massues jeunes hyperchromatiques dont les plus petites apparaissent comme de petits soulèvements de la membrane colorée (as, AR, *fig.* 9).

L'étude de certains de ces corps volumineux, bien colorés, montre qu'ils sont constitués par une paroi externe, se colorant fortement par les couleurs chromatiques et d'où naissent, vers l'extérieur, des granulations qui s'allongent pour constituer de petites massues ; c'est ce que nous appellerons la *membrane germinative externe* (a, AD, AE, *fig.* 9.

En dedans, cette paroi est séparée par un espace clair d'une masse colorée.

A côté de ces formations, on en trouve d'autres, dont le contenu présente un caractère très précis.

Ces dernières formations, d'aspect ovoïde, sont constituées en effet par une *double membrane* très nette et très régulière, limitant une cavité remplie de corps arrondis ayant l'aspect d'une masse protoplasmique hérissée de grosses granulations: la membrane peut se rompre et mettre en liberté ces dernières masses

La structure de ces formations laisse penser à des espèces d'*asques* renfermant de 6 à 8 spores, et cet aspect est surtout net pour la figure Z où l'on constate un gros corps ovoïde à double contour et contenant 6 corps spiriformes (spo Z, *fig*. 9). Mais ces formes ascoïdes sont relativement rares, et la plupart des masses sont composées par des corps arrondis à bourgeonnement périphérique, qui s'accroissent rapidement dans les parties ramollies des lésions actinomycosiques et constituent des amas considérables représentés en MA. *fig*. 9, qui se détachent (RS, *fig*. 9), peuvent être emportés par le courant lymphatique jusque dans le tissu sain où, provoquant une néoformation cellulaire très active, ils aboutissent aux grains jaunes typiques à grosses massues rayonnées.

Parfois, dans les parties ramollies de la lésion, au lieu d'aboutir aux formations précédentes, le champignon présente des réceptacles qui se dichotomisent et dont l'extrémité porte des corps ovalaires ou arrondis qui ont l'aspect de spores avec un double contour et une masse hyperchromatique centrale. Celle-ci peut faire déhiscence par un des pôles pour doner naissance à une formation en corymbe à fines granulations micrococciques (B, C, *fig* 9). Ces corps confondus avec les corps hyalins nous paraissent

devoir être assimilés à des corps arrondis et réunis en amas, colorés en rouge vif par le Mann, qui peuvent prendre l'aspect d'une spore renfermant un nombre variable de corps arrondis Enfin, à l'extrémité de certains rameaux, il se produit un renflement qui s'agrandit et présente plusieurs cavités séparées par 1 à 3 cloisons à double contour (m, h, F, *fig.* 9).

TROISIÈME PARTIE

ÉTUDE BACTÉRIOLOGIQUE

CHAPITRE PREMIER

Cultures

Nos recherches sont basées sur l'examen d'un très grand nombre de cultures suivies journellement au microscope. Jusqu'au moment de la formation des efflorescences blanches. Dans la suite, nous avons suivi le développement de ces dernières.

Les préparations ont été étudiées sous forme de frottis ou de dilacération, fixées par la chaleur ou par l'alcool et l'éther et colorées ensuite par le Gram-éosine et le Ziehl dilué.

Nous avons également fait des coupes de cultures entières sur l'agar, de façon à étudier le développement du mycelium dans la profondeur et à la surface, c'est ce qui nous a expliqué l'adhérence forte de la culture au milieu.

Nous avons étudié le développement des cultures sur les différents milieux, mais ce sont surtout les cultures sur agar glycériné qui nous ont permis d'étudier le développement et les diverses formes du champignon.

Les cultures faites en anaérobie se développent bien et ne présentent rien de spécial ni dans leurs formes, ni dans

leur évolution (Silberschmidt), tandis que pour Wright, au contraire, le parasite est essentiellement anaérobie.

La température ordinairement employée était de 37°, mais le champignon pousse encore bien à la température de la chambre et il continue de se développer même à la température de 13° à 18° C. C'est ce que nous avons pu réaliser en mettant les tubes de cultures sous le robinet d'eau coulante.

EXAMEN MACROSCOPIQUE DES CULTURES

Agar glycériné à réaction fortement alcaline. Température de l'étuve, 37°.

Les 48 ensemencements que nous avons pu faire en série de cultures âgées de 24 heures ont poussé pour la plupart de 8 à 10 heures, et en général le temps maximum n'atteint que 15 heures.

Dans les 30 ensemencements de cultures de différents âges, dont les plus anciennes dataient de 3 à 5 mois, il a fallu 72 heures au maximum pour que la culture apparaisse.

Observées dès le début de leur apparition, les cultures présentent, dans la majorité des cas, de petits points isolés, d'un volume variant de la grosseur d'une pointe à celle d'une tête d'épingle. Ces points sont d'une couleur jaune-grisâtre, légèrement surélevés sur la surface du milieu. Certains d'entre eux sont nettement tranchés sur la surface, tandis que les autres présentent à la périphérie une couronne de rayons très fins, plus blancs que le centre transparents, faisant la transition entre le centre du point et la surface du milieu. En deux à trois jours, les points se réunissent et forment une nappe plus ou moins continue. Les cultures de cet aspect ont peu de tendance à pousser dans la profondeur du milieu.

Quelquefois les points isolés ne se réunissent pas; ordinairement, dans ces cas, la quantité de points est limitée ; ils s'individualisent et se développent chacun pour son propre compte. Dans ces cas, les cultures sont plus épaisses et présentent des prolongements très fins dans la profondeur du milieu qui, par transparence, apparaissent comme une tache plus mate que le milieu.

Ces points sont tout à fait compacts, épais, blancs-grisâtres, brillants ou entourés d'une collerette plus fine, transparente. Il en est d'autres qui présentent une succession d'anneaux dont les uns sont lisses et épais, tandis que les autres sont très fins, rayonnés, transparents.

Certaines cultures poussent suivant des traînées ayant l'aspect de rubans plissés, bordés ou non de rayons. Ces traînées peuvent se réunir pour former une nappe continue.

Toutes les cultures sont fortement adhérentes au milieu; cette adhérence diminue avec l'âge de la culture, et, laissées pendant longtemps dans l'étuve, les cultures deviennent tout à fait friables.

Les cultures dégagent une odeur terreuse désagréable, qui augmente avec l âge de la culture, surtout si on la laisse vieillir dans l'étuve.

Certaines cultures se sont teintées en rose très léger. L'agar se liquéfie légèrement. Il reste transparent. Dans quelques vieilles cultures d'une couleur jaune clair, il est devenu d'un brun rougeâtre,

Les efflorescences blanches se sont formées sur la grande majorité des cultures. Le temps d'apparition de l'efflorescence est bien différent pour les différentes cultures : les cultures à petits points, se réunissant en une nappe, forment leurs efflorescences, pour la plupart, dans 48 heures ; pour les cultures à points isolés, pour la plupart des cultures en bandes et pour celles en nappe continue d'emblée, le temps

d'apparition de l'efflorescence varie entre 8, 20, 40 jours, jusqu'à plusieurs mois, et même, dans certaines cultures à efflorescence très abondante, les parties plus épaisses sont conservées.

L'efflorescence débute dans les parties minces du milieu. Son apparition est avancée par le séjour dans l'étuve à 37° et au contraire elle est arrêtée et retardée par la température basse. Ainsi, après 48 heures d'étuve, une efflorescence ayant commencé, cette culture fut retirée et mise à la température de 13° ; le développement d'efflorescence s'est arrêté, et ce n'est qu'au 74e jour qu'il y eut une poussée nouvelle. Certaines cultures se recouvrent complètement par une mince couche de cette efflorescence d'une couleur blanc crayeux. C'est dans les cultures à efflorescence tardive qu'on trouve surtout les formes de résistance plus parfaites, telles que spores, clamydospores et massues.

L'agar peu alcalin retarde la culture de 24 à 48 et même jusqu'à 72 heures.

Les cultures mises à la température de 13° après leur séjour pendant quelque temps dans l'étuve, continuent à pousser, mais plus lentement.

Pomme de terre glycérinée, température 37°. Les quelques ensemencements que nous avons faits sur ce milieu ont donné les cultures au bout de 48 heures en moyenne. Ces cultures apparaissent comme des points rugueux un peu plus foncés que le milieu. Les points se réunissent et forment une couche plissée, brillante, très friable, d'une couleur rouille, beaucoup plus épaisse et plus abondante au voisinage du liquide que sur le reste du milieu.

La culture se développe très lentement, elle devient plus foncée avec l'âge.

Les prolongements, que la culture envoie dans la profondeur du liquide, y forment comme des flocons d'ouate rouillée.

Les efflorescences sont tardives et très faiblement prononcées. On n'y voit que quelques points blancs qui d'ailleurs restent stationnaires même au bout de huit mois.

Les cultures sur la pomme de terre sont inodores.

Sérum solide à 37°. — Les premières cultures apparaissent entre 15 et 24 heures. Dès le début de leur apparition, elles se présentent comme de petits points plus ou moins arrondis, légèrement surélevés sur la surface ; les bords de ces taches se confondent insensiblement avec la surface du milieu. Dans deux à trois jours, les points se réunissent et forment une nappe continue, d'un blanc sale, d'un aspect grenu qui, d'ailleurs, est très difficile à distinguer du sérum.

Les cultures sont très adhérentes sur le milieu.

Déjà dans 24 heures, sur la plupart des cultures, l'efflorescence s'est produite sur les parties minces du sérum ; elle progresse très lentement et forme des plaques blanchâtrayeuses très minces ; les unes tout à fait compactes, d'un blanc uniforme, tandis que les autres présentent la succession de zones compactes et de zones composées des granulations très fines, de telle sorte que toute la surface a un aspect tigré.

Le sérum se liquéfie presque complètement.

Œuf. — Etuve 37°. — Les cultures apparaissent dans 36 à 48 heures.

Le jaune d'œuf se couvre d'une couche de culture jaunâtre, d'un aspect sec, finement granuleux. La couche épaissit en même temps qu'elle se plisse, et devient de plus en plus foncée. Au bout d'une semaine, la culture est d'un rouge-marron, plus brillante qu'au début, comme recouverte d'une couche de laque. Quelques points blancs apparaissent sur la surface

Les premiers jours, la culture est très adhérente sur le milieu nutritif; après quelques jours, on peut l'enlever très facilement, toute ensemble, mais il est très difficile de séparer un morceau de cette membrane.

Les efflorescences une fois enlevées ne réapparaissent plus. La culture prend une couleur marron plus foncé. L'œuf se rétracte et glisse au fond du tube; la culture se plisse longitudinalement et brunit de plus en plus. L'efflorescence ne paraît pas, et, enlevée, n'apparaît plus.

Bouillon glycérine. Etuve 37°. — Les cultures en bouillon se développent plus tardivement que sur l'agar. Nous n'avons pas vu apparaître les cultures avant 24 heures et la plupart des cultures n'ont poussé qu'au bout de 48 heures. Le milieu reste tout à fait limpide.

La culture débute par de petits grains arrondis du volume d'une très petite tête d'épingle d'un blanc-grisâtre, opaques, et qui nagent dans le milieu. Certains de ces grains s'attachent contre les parois du tube. Les grains grossissent et se multiplient. Ils s'entourent d'une sorte de couronne rayonnée, formée par de très fins prolongements, plus transparents que le centre. Dans certains grains, les rayons sont interrompus de distance en distance par un anneau de petits grains, comparables au grain qu'on a au centre, de telle sorte que la colonie se présente sous la forme d'un véritable bonnet avec une succession de zones mates et de zones transparentes.

La périphérie de tous les grains, quelle que soit leur constitution, est formée par la couronne des rayons. Dans trois ou quatre jours, tous les grains, sauf ceux qui se sont accolés contre les parois tombent dans le fond du tube. Le bouillon reste tout à fait transparent Si on agite le tube, on voit de très légers flocons s'élever du fond; ce

flocons semblent être constitués par des filaments d'une finesse extrême.

A la surface du milieu se forme une couche continue d'un millimètre d'épaisseur environ et d'une couleur blanc-grisâtre ou bien une collerette adhérente aux parois et qui surmonte la surface du milieu. Cette collerette est d'un blanc-grisâtre ou légèrement rosé ; elle est unie et luisante à la surface. Un filament de même couleur, à bord transparent, se détache parfois de la surface du voile et, s'allongeant de plus en plus, se recourbe en spirale et, après avoir fait plusieurs tours, tombe au fond du milieu. Quelques grains nagent libres et isolés dans le liquide. Parfois le voile superficiel est très fin, composé d'une réunion de points.

Au point de vue de la consistance, ils sont fortement liés, difficiles à détacher, ou bien glaireux et très friables. La surface de ces couches se recouvre d'une efflorescence d'un blanc crayeux.

Dans certaines vieilles cultures, le bouillon prend une couleur brun foncé. Les cultures en bouillon dégagent une odeur beaucoup moins forte que les cultures sur l'agar.

Lait. — Etuve 37°. Au quatrième jour de l'ensemencement, avec les cultures tout à fait jeunes, une zone claire se forme entre la couche de crème et le lait, en même temps qu'un coagulum gélatineux apparaît au fond.

On observe ainsi dans la partie superficielle une couche épaisse, d'un blanc jaunâtre, granuleuse, tandis que le reste du milieu est tout à fait transparent, d'un jaune citrin. Sous la couche superficielle on aperçoit une fine membrane blanc grisâtre, floconneuse ; par un de ses bords, cette membrane reste accolée à la face inférieure de la couche superficielle, tandis que l'autre extrémité nage librement dans le milieu. Tout à fait au fond du tube, il se forme un léger précipité,

constitué par des granulations blanc jaunâtre. Odeur forte, désagréable.

Gélatine. — La gélatine se liquéfie presque complètement, comme d'ailleurs c'est indiqué par la plupart des auteurs, sauf dans le cas de Tusini.

Quant à la *vitalité* des cultures sur l'agar, nous avons constaté que ces cultures, abandonnées pendant 3 à 5 mois, étant ensemencées, poussent de 24 à 48 heures en général.

La culture de 13 mois 1/2 a poussé le 3me jour.

La culture de 10 mois a poussé dans 24 heures.

Une culture, ensemencée au 40me jour de son séjour, à 13° C, a poussé dans 14 heures.

EXAMEN MICROSCOPIQUE DES CULTURES

1° *Morphologie. Evolution.* — Le choix du milieu n'a pas d'action manifeste sur le développement des formes spéciales d'actinomycès. Nous étudierons sa morphologie en tenant compte de la rapidité de l'apparition des efflorescences blanches, cette méthode nous facilitera surtout l'étude de son évolution; nous étudierons ensuite quelques cultures qui nous ont donné des formes un peu spéciales, telles sont : la culture en massues et les réensemencements de cette culture, les cultures à formes microbiennes prédominantes et enfin la culture à température basse.

Les efflorescences blanches peuvent apparaître avec la plus grande rapidité, en 24 heures, par exemple; elles apparaissent le plus généralement de 48 heures à 3 jours après l'ensemencement, mais elles peuvent n'apparaître qu'au bout de 16, 20 à 40 jours et parfois même ne pas

pparaître, alors que cependant les conditions de culture emeurent, en apparence, les mêmes.

Nous avons suivi, jour par jour, non seulement les ultures à efflorescence rapide, mais encore des cultures efflorescence tardive.

A. Cultures à efflorescence très rapide: l'efflorescence paraît 24 heures après l'ensemencement: Tout à fait au ébut de l'apparition de la culture, les filaments sont très ngs et très ramifiés, ils possèdent une membrane d'enveppe, surtout visible dans les filaments qui se sont vidés leur contenu.

Les ondulations que présentent certains filaments sont amplitude différente, mais en général très peu prononcées. s filaments sont effilés souvent à leurs extrémités et les nflements terminaux sont rares, régulièrement ronds ou ongés. Tous les filaments sont fortement colorés par le am. Mais très rapidement ils présentent sur tout leur rcours des grains hyperchromatiques de volumes très lérents; les uns touchent exactement la membrane des aments, tandis que les autres la dépassent et présentent rfois une épaisseur double de celle des filaments, mais deviennent surtout volumineux au niveau des ramificans secondaires, les plus jeunes légèrement renflées à leur rémité (ra, A, *fig.* 10). Les rameaux volumineux du mycém se décolorent de plus en plus et, colorés au Gram-eosine, apparaissent comme une gaîne teintée en rose renfernt des granulations de volume très irrégulier (m, A, 10). Les ramifications terminales se présentent comme chapelet de fines granulations (s, A, *fig.* 10); ces granuons deviennent plus épaisses et forment de gros grains erchromatiques dans les ramifications latérales jeunes, eloppées en forme de massues (o, t, gr, A, *fig.* 10).

Au bout de 24 heures, quand l'efflorescence blanche apparaît, l'on constate que la presque totalité du mycélium, surtout au niveau des arborisations terminales, est transformée en chapelets de granulations irrégulières, les unes très fines, les autres volumineuses (B, *fig.* 10).

Sur les filaments granuleux et surtout sur les ramifications terminales, on constate l'existence des formations ovalaires ou arrondies, chargées de chromatine, attachées latéralement aux filaments par un fin pédicule, deux par deux, vis-à-vis (B, *fig.* 10), ou formant un véritable bouquet (t, B, *fig.* 10), ou un petit chapelet de 4 à 6 boules hyperchromatiques qui augmentent le volume à mesure qu'on va vers l'extrémité libre (ma, E, *fig.* 10). Nous avons donné à ces formations le nom de *corps sporiformes.*

Un assez grand nombre de ramuscules terminaux granuleux portent sur un seul de leurs côtés une série de corps ovalaires allongés, à type de levure, qui constituent des *formes pectinées* (m, mo, G, *fig.* 10). Ces corps, qui paraissent avoir leur point de départ dans une des granulations qui composent les rameaux, peuvent présenter un bourgeonnement latéral et donner ainsi naissance à *un amas de formes ovalaires à reproduction à type de levure* et qui constituent des *hyphes sporifères* (O, D, *fig.* 10).

B. Cultures à efflorescence rapide. — L'efflorescence apparaît 48 heures après l'ensemencement. Dans ces cultures, on peut suivre plus nettement les transformations mycéliennes qui précèdent la formation des hyphes sporifères.

La formation des rameaux secondaires, puis tertiaires... etc., débute par un petit bourgeon qui, au lieu de se développer sous forme d'un rameau mycélien banal, peut se renfler et donner naissance aux corps sporiformes ou à un corps plus allongé sous forme d'un flagellum fortement

coloré et bien plus épais que le filament mycélien ordinaire. Ces formations flagellaires latérales ou terminales hyperchromatiques, peuvent parfois donner naissance à de petits bourgeonnements latéraux, ce qui montre bien qu'ils gardent la signification d'un rameau mycélien.

Très rapidement, les filaments mycéliens deviennent granuleux (ra, K, *fig.* 10), la partie en dehors des granulations se décolorant de plus en plus pour devenir complètement claire (o, K, *fig.* 10). En même temps, les corps sporiformes ovalaires ou ronds hyperchromatiques deviennent plus volumineux (le, K, *fig.* 10), et dans les formations hyperchromatiques flagellées ou en massues étirées, la substance hyperchromatique se diviser en un nombre variable de grains volumineux (ma, di, M, *fig.* 10). L'aspect des cultures, peu de temps avant l'apparition d'efflorescence blanche, est très caractéristique : toutes les ramifications mycéliennes sont devenues finement granuleuses, les corps sporiformes sont insérés par un fin pédicule, les formes en massues ou flagelles allongés constituent des grains en chapelet de volume variable, enfermés dans une enveloppe visible encore (ma, E, *fig.* 10) ou sont dépourvus d'enveloppe (H, *fig.* 10), chacun de ces grains hyperchromatiques pouvant donner naissance à un bourgeonnement d'autres corps hyperchromatiques, en forme de levures.

Le développement des efflorescences blanches se fait plus nettement que dans le cas précédent aux dépens des formations hyperchromatiques latérales ou terminales, et surtout aux dépens des formations en chapelet de gros grains hyperchromatiques que nous désignerons sous le nom de *rameaux fructifères* (di, ma, M, *fig.* 10). La formation des hyphes sporifères aux dépens des grains de ces rameaux est parfois très active. (S, *fig.* 10). Les dispositions des formes en levures, sur un même rameau, en *dents de peigne* sont fréquentes,

C. *Cultures à efflorescence tardive.* — C'est surtout dans ces cultures, où l'efflorescence blanche n'apparaît que vers le 19e jour, que les modifications subies par le mycélium peuvent être bien étudiées.

Pendant les premiers jours, les filaments mycéliens donnent naissance à de petits bourgeons qui se développent sous forme de ramifications épaisses, ondulées, parfois disposées en vrilles ou en points d'interrogation. Les filaments de mycélium ancien se décolorent pour la plupart complètement ou présentent dans leur intérieur des granulations irrégulières hyperchromatiques, plus apparentes et plus volumineuses dans les arborisations jeunes, terminales.

Vers le 10e jour, c'est-à-dire 9 jours avant l'apparition des efflorescences, des bourgeonnements (m, z, *fig.* 10) se renflent et constituent une masse ovalaire ou arrondie hyperchromatique (corps sporiformes); ou bien ce bourgeon, au lieu de se renfler en un seul corps arrondi, s'épaissit, s'allonge en forme de gousse et présente deux ou trois étranglements, terminés par un corps sporiforme volumineux.

Les *rameaux fructifères* sont très fréquents : sur un filament mycélien grêle et incolore (r, r, X, N, *fig.* 10), un renflement s'allonge, devient très épais, bourré de substance hyperchromatique, et, par division de cette dernière en fragments plus ou moins nombreux, est transformé en une *chaînette d'éléments en forme de gros bacilles*, entre lesquelles une membrane commune se déprime (N, X, *fig.* 10). Ces formations siègent surtout au niveau des arborisations terminales, très fines. Les corps sporiformes peuvent atteindre le volume de 20 μ, suspendus à un mince pédicule parfois assez long (BO, *fig.* 10). Du 15e au 19e jour, le mycelium épais est devenu incolore et les arborisations terminales sont devenues très fines et à peine colorées, de

sorte qu'il est difficile de bien les apercevoir. Le mycélium épais présente sur son parcours des renflements bien plus nombreux et des corps sporiformes ou des rameaux fructifères très gros suspendus à un pédicule délicat et susceptibles de présenter des bourgeonnements en levure qui peuvent aboutir à la formation d'amas (A, *fig.* 11).

On peut constater des formations très variables à l'extrémité des rameaux : masses hyperchromatiques enfilées sur un fin mycélium (b, c, d, e, RS, *fig.* 10), grosses masses à bourgeonnement en levure, mais surtout des formes très particulières : on voit, par exemple, un corps hyperchromatique qui se déprime en son milieu, s'étire et chaque partie, en bourgeonnant, constitue une autre série de corps qui s'étranglent également en leur milieu, tandis que leurs extrémités libres se renflent en forme de massue (B, *fig.* 8) ; ou bien une série de corps en massue se dispose sur une seule face du rameau, de façon à prendre une apparence *pectinée* très remarquable. Les plus curieuses de ces formes sont celles qui prennent l'aspect de *doubles massues* insérées sur un même point (EH, *fig.* 8) et qui sont susceptibles de donner, elles aussi, des bourgeonnements latéraux reproduisant des massues identiques. Le plus souvent, ces massues se développent sur des chaînettes à gros éléments hyperchromatiques (D, *fig.* 8).

Lorsque les efflorescences blanches apparaissent, on note, comme pour les cultures à efflorescence rapide, la présence d'hyphes sporifères qui forment des houppes volumineuses, surtout à l'extrémité des ramifications terminales. Ces hyphes sont constituées souvent par la prolifération de corps en massue qui se disposent en *marguerite* ou en *rosace* bien développées (mar, MS, *fig.* 10), le gros bout des massues étant tourné vers l'extérieur.

En *résumé*, si l'on étudie comparativement chacune des

cultures à marche rapide ou lente, nous voyons qu'elles présentent une série de phases superposables. Dans une première période, les rameaux mycéliens, produits par bourgeonnement latéral et chargés de chromatine, deviennent granuleux, puis clairs et donnent naissance à des formations de divers ordres : d'abord des corps ronds ou arrondis hyperchromatiques qui sont les plus précoces (corps sporiformes) et à des formations plus volumineuses, allongées, qui forment des chapelets à grains hyperchromatiques, lesquels peuvent bourgeonner à leur tour et qui, surtout à l'extrémité des rameaux, donnent naissance à des formations pectinées et à des amas à type de levure.

Ces corps, au moment de l'efflorescence, présentent une prolifération active et produisent des hyphes sporifères de type variable : amas à bourgeonnement à type levure, amas formés de chapelets de grains hyperchromatiques superposés, ou enfin des amas de massues disposées en rosace.

Les efflorescences blanches n'apparaissent donc, que tout autant que la prolifération des corps hyperchromatiques est devenue intense, et en particulier celle qui se fait à l'extrémité des arborisations terminales libres.

CULTURES A MASSUES

D'après certains auteurs, et en particulier Wright, la présence dans les cultures d'amas de massues rayonnées, reproduisant la figure du grain jaune à massues des lésions, est indispensable pour caractériser l'actinomycès vraie. Nous avons surveillé attentivement la formation des massues et leur groupement rayonné dans les cultures.

Dans beaucoup de cultures, à la période des efflorescences, et surtout dans les cultures à développement lent, nous avons vu apparaître des massues typiques.

Mais une seule culture, et sans que nous ayons pu en déterminer les conditions, a présenté un développement de massues à l'état de pureté et de massues disposées sous forme d'amas rayonnés absolument typiques. Cette culture, qui ne présentait rien de spécial au début de son développement, a attiré notre attention, puisque, âgée de 40 jours, elle ne présentait point d'efflorescence blanche. Cette efflorescence n'est apparue qu'au 50e jour de son existence. Nous avons fait des examens journaliers de cette culture et nous avons observé que sur les grosses granulations hyperchromatiques des chapelets à grains colorés, sur les corps hyperchromatiques isolés, sur les éléments des hyphes sporifères, ou encore au niveau d'une granulation hyperchromatique volumineuse d'un filament mycélien clair, se développent des formations qui s'allongent, se renflent à leur extrémité libre, tandis que leur pôle d'insertion s'étire en pédicule, de façon à constituer une *massue* volumineuse, fortement colorée, d'abord uniformément, puis renfermant des amas hyperchromatiques diversement disposés. (B, D, H, E, *fig.* 8).

D'une façon générale, le grain hyperchromatique des rameaux fructifères, par exemple, donne naissance deux massues qui se font vis-à-vis, et on peut voir ainsi une série de dispositions identiques tout le long de la chaîne de grains hyperchromatiques (*fig.* 8).

Ces massues, par bourgeonnement successif, donnent naissance aux autres formations en massues qui apparaissent ordinairement par deux (E, H, G, *fig.* 8) ; on obtient ainsi des amas volumineux de massues rayonnées (d, B, *fig.* , qui reproduisent des figures tout à fait identiques à celles des grains jaunes des lésions (M, R, *fig.* 8).

Les doubles massues insérées sur un mince filament mycélien granuleux (E, H, *fig.* 8) peuvent être mises en liberté par la désagrégation, du filament, il en est de même

pour les massues formées aux dépens des corps sporiformes ou des rameaux fructifères (G, N, O, *fig.* 8).

On voit souvent se produire sur une massue une autre massue plus petite qui présente un bourgeonnement intense, susceptible de donner naissance à une *véritable colonie d'aspect bacillaire, à éléments disposés parallèlement* (bac, *fig.* 8). Parfois le premier bourgeon né d'une massue s'étire en réceptacle horizontal, sur lequel naissent un nombre considérable de corps ovalaires hyperchromatiques constituant de petites massues à fin pédicule (C, xo, S, *fig.* 8).

Dans ces cultures, on constate nettement, au début, les relations du mycélium avec ces amas à massues rayonnées; les arborisations terminales mycéliennes apparaissent recouvertes de ces amas et donnent l'impression *d'arbres en fleurs* (R, M, *fig.* 8). Plus tard, le mycélium délicat des extrémités dégénère, et la culture paraît uniquement formée par les massues réunies en amas ou dissociées.

Nous avons fait de nombreux *réensemencements de cette culture à massues* Nous espérions arriver à obtenir des cultures formées uniquement des massues et susceptibles d'être ensemencées *en séries*; mais ce résultat n'a pas pu être atteint malgré le nombre de nos essais.

Nos ensemencements ont donné des cultures mycéliennes, mais toutefois avec certains caractères qui ne sont pas dépourvus d'intérêt pour l'étude générale de l'actinomycose.

Les filaments mycéliens produisent des bourgeonnements qui s'allongent en filaments nouveaux ou qui se transforment en corps *sporiformes* ; en dehors d'eux, on note des *rameaux fructifères*, énormes, formés par de très volumineux éléments hyperchromatiques, disposés en chapelet et qui ont l'aspect d'un mycélium à endo-spores de trichophytie à grosses spores et des formations pectinées volumineuses. Parfois un corps en forme de massue, implanté latérale-

ment sur un filament mycélien ou situé à l'extrémité de ce dernier, se dilate, s'étale, tandis que sa chromatine vient se diviser à sa surface en fragments d'où naissent de fins filaments mycéliens. A signaler l'extrémité renflée de certaines massues, un corps arrondi, volumineux, à double contour et ayant un aspect de *spore vraie* ; on peut trouver également des corps semblables à l'extrémité d'un filament, comme s'il résultait de la transformation d'un corps sporiforme. Certaines massues présentent un volume très considérable, prennent une forme en grain de blé et leur intérieur est divisé en une série de casiers par des formations hyperchromatiques, disposées en lignes transversales parallèles, comme dans les ficcinies.

CULTURES A FORMES MICROBIENNES PRÉDOMINANTES

A côté des filaments, même dans les cultures jeunes nous constatons déjà la présence des formes courtes, de *véritables formes bacillaires*, de longueur très variable, lesquelles sont pour la plupart plus épaisses que les filaments.

Si dans presque toutes les cultures nous avons observé les formes bacillaires, c'est surtout dans les cultures sur sérum solide, et dès le début de leur apparition, que nous avons été frappée par l'abondance de formes courtes. Ces cultures se présentent composées presque exclusivement des formes bacillaires, tandis que les filaments mycéliens sont très rares et très ténus.

Nous avons fait plusieurs ensemencements en séries de ces cultures, mais nous n'avons pas pu obtenir des cultures à formes bacillaires pures.

Les formes bacillaires, comme nous venons de le dire, sont de longueur très variable. En général, elles sont ren-

flées à leurs extrémités, avec la partie intermédiaire plus fine, plus ou moins fortement colorée. Les unes sont droites tandis que les autres sont incurvées en forme de boudin.

Au point de vue de la coloration elles se comportent différemment ; la plupart des bacilles dont l'épaisseur est égale sur toute leur longueur se colorent uniformément, les autres sont composés de granulations hyperchromatiques, tandis que le reste du bacille est coloré très faiblement.

Dans les bacilles à renflement terminal ce sont ces renflements qui se colorent avec le plus d'intensité, ils sont tout à fait ronds ou ovalaires.

Certaines formes bacillaires présentent jusqu'à 5 à 6 renflements successifs, qui sont plus ou moins différenciés, ce qui semble correspondre avec le stade de leur évolution. Les formes bacillaires jeunes sont uniformément colorées. Dans les formes plus âgées, la chromatine s'accumule principalement vers les extrémités en formant des boules plus ou moins grandes.

Nous avons observé plusieurs formes rappelant tout à fait les petites massues, isolées ou réunies par deux, libres ou fixées à des filaments. Leur disposition est extrêmement variable, le long des filaments, en amas plus ou moins irréguliers, qui, d'ailleurs, *rappellent tout à fait la disposition des bacilles de Lœffler.* .

Le bourgeonnement de toutes ces formes est très actif. Les efflorescences blanches dans ces cultures apparaissent plus tôt que dans toutes les autres. Déjà au bout de 15 heures après l'ensemencement, nous les avons observées dans la plupart de ces cultures, et ceci est bien en rapport avec leur aspect microscopique. Nous ne considérons donc ces cultures que comme des cultures à développement extrêmement rapide, abrégé pour ainsi dire, dans lequel le 1er stade, des filaments uniformes, ferait défaut Dès lors, nous pouvons

nous demander si on ne peut pas rapprocher de ce mode de développement l'actinobacille de Lignières et Spitz, qui a été décrit comme une espèce à part.

CULTURES SUR L'AGAR A LA TEMPÉRATURE CONSTANTE de 10° A 18°

Nous avons laissé se développer des cultures sur l'agar glycériné dans des tubes sous un robinet d'eau coulante. Nous n'avons pas pu obtenir le développement des cultures à massues ; mais dès le début, le mycélium présente des renflements inégaux, parfois très volumineux ; ces renflements deviennent de plus en plus nombreux et volumineux et présentent une forme ronde ou en fuseau. Les petits bourgeonnements se transforment partiellement en corps sporiformes, mais ici de grande taille, portés à l'extrémité d'un mince filament incolore ; leur chromatine peut se diviser de façon à donner l'aspect d'un tétragène volumineux.

Les corps sporiformes et les rameaux fructifères s'étalent et présentent une division de leur chromatine qui se disperse à la périphérie sous forme de granulations hyperchromatiques. On a ainsi des figures identiques à celles que nous avons notées dans les cultures fournis par l'ensemencement de la culture à massues.

STRUCTURE ET SIGNIFICATION

1° *Le mycélium.* — Nous avons déjà montré que le mycélium présente de nombreuses ramifications, qui se développent par bourgeonnement. L'examen attentif de leur structure nous laisse penser qu'il n'y a point de ramifications bloisonnées, mais que les rameaux mycéliens communiquent directement les uns avec les autres. Cependant, quand on

examine certaines formations comme les corps sporiformes ou les rameaux fructifères qui sont des rameaux modifiés, on remarque que la partie qui s'insère sur le mycélium s'étrangle en forme de pédicule et paraît séparée de ce mycélium par une cloison.

Les filaments uniformément colorés au début deviennent granuleux ensuite, par décoloration successive de la teinte du filament, tandis qu'il se forme des amas hyperchromatiques peu visibles d'abord, puis de plus en plus nets à mesure que le rameau mycélien se décolore. *Les granulations sont donc formées par la condensation sous forme de grains de la substance hyperchromatique répandue d'abord uniformément dans le mycélium* (*fig.* 10 et 8), ainsi que Déléarde l'avait déjà vu.

Ces granulations, d'abord volumineuses et irrégulières, deviennent plus rondes et plus petites jusqu'au moment où elles disparaissent en totalité, *le mycélium pouvant devenir complètement clair* sur toute son étendue, sauf au niveau des arborisations terminales.

Les amas de filaments mycéliens peuvent se transformer finalement en des masses granuleuses.

A mesure qu'elle se fragmente, la substance hyperchromatique paraît perdre de plus en plus de son intensité de coloration.

La substance hyperchromatique des rameaux mycéliens, à mesure qu'elle se dissocie, va se recondenser ailleurs et, en particulier, au niveau des petits bourgeonnements qui produiront des rameaux nouveaux très colorés, ou se transformeront en corps sporiformes ou en rameaux fructifères.

La relation des grains hyperchromatiques avec les corps sporiformes ou les rameaux fructifères apparaît très nettement quand ces derniers se développent à l'extrémité des filaments terminaux, granuleux et parfois dépourvus de

arois, de façon à représenter un chapelet de corps ronds, omme dans les Oospora; on voit une continuité directe ntre les fines granulations des filaments et les corps spo- laires superposés (E, H, *fig.* 10).

Les grains hyperchromatiques sont assimilables à des *rmations chromidiales* qui, produites au-dessus de la chro- atine diffuse, pourront ensuite se réunir à nouveau pour rmer la masse hyperchromatique des corps sporiformes, es rameaux fructifères ou des massues, c'est-à-dire pour nstituer des organes de prolifération de type variable.

Les filaments mycéliens anciens devenus clairs ne jouent us que le rôle de support, de réceptacle, la chromatine nigrant vers les filaments terminaux où se forment avec plus d'activité les organes de prolifération et, en parti- lier, les hyphes sporifères. Dans ces fins filaments, les anulations persistent longtemps et sont vraisemblable- ent en rapport avec un processus de nutrition actif.

Les fines granulations peu colorées que l'on rencontre ns les rameaux clairs et dans les arborisations terminales nstituent des restes, des *granulations résiduales*, qui peu- nt former des amas avant de disparaître et qui ne nous raissent, à aucun titre, pouvoir jouer, comme on l'a pré- ndu, le rôle d'organe reproducteur et donner naissance, r exemple, à des filaments mycéliens, après s'être dis rsées dans les cultures sous forme de microcoques.

2° *Corps sporiformes et rameaux fructifères.* — Les corps riformes qui se forment par renflement des bourgeons céliens peuvent se présenter allongés, en *formes de levu-* B, *fig* 10) sans paroi bien distincte, isolés ou réunis disposés en dents de peigne (forme pectinée) (C, *fig.* 10); bien ils se renflent, deviennent ronds, présentent une oi distincte, qui renferme une grosse masse hyperchro-

matique (B, r, BO, *fig.* 10; E, *fig.* 10). On a ainsi un corps sporiforme qui a beaucoup de ressemblance avec une spore vraie. Dans les cultures à développement lent et dans les cultures développées à 15-18°, ces corps sporiformes ronds, appendus à un pédicule filamenteux très mince ou à l'extrémité d'un filament long, très fin (BO, *fig* 10), peuvent devenir très volumineux, atteignant 25 et 30 μ de diamètre.

Ces corps apparaissent comme des *formes de résistance*, car on les trouve dans les cultures à développement lent ou développées dans les conditions défavorables. Ils peuvent présenter aussi des bourgeonnements à type de levure.

Dans les cultures à développement lent, on constate sur le trajet des rameaux mycéliens des masses hyperchromatiques à paroi épaisse qui sont identiques à des corps sporulaires volumineux à paroi distincte (m, Z, *fig.* 10).

Les corps sporiformes les plus volumineux peuvent présenter une dissociation de leur chromatine en boules qui se portent à la périphérie, la masse centrale jouant dès lors, comme un filament mycélien dilaté, le rôle de réceptacle.

Les rameaux fructifères naissent de bourgeonnements identiques à ceux qui produisent les corps sporulaires, mais qui s'allongent et constituent une sorte de boudin hyperchromatique (x, O; ma, di, M; ra, N., etc., *fig.* 10).

La substance hyperchromatique se condense, dans leur intérieur en boules ou en formations allongées comme de gros bacilles articulés. La paroi, de plus en plus apparente à mesure de la condensation de la chromatine, se déprime entre chaque élément de façon à constituer une *chaîne à éléments bactériens* ou un *chapelet à gros grains arrondis* (M, N, *fig.* 10).

Ces rameaux fructifères s'insèrent d'abord largement sur le mycélium clair, puis ils s'étranglent de plus en plus au point d'insertion (*fig.* 10 .

Chacun des éléments hyperchromatiques de la chaînette peut proliférer pour son compte de façon à produire de nouveaux rameaux fructifères insérés sur le premier (AB, *fig.* 10). Dans les cultures à marche très lente ces rameaux peuvent devenir très volumineux, formés de gros éléments, qui ressemblent à ceux du mycélium à endospore de la trichophytie à grosses spores (N, *fig.* 10). En outre, au même titre que les corps sporiformes, ils peuvent augmenter de volume et s'éclaircir par division de la chromatine en petits amas qui vont se distribuer à la périphérie, où ils peuvent donner naissance à des formes à levures ou à des filaments mycéliens Corps sporiformes et rameaux fructifères n'ont pas la signification de spores vraies. Ils constituent les organes de reproduction simples qui sont formés par la condensation de la chromatine dans un petit bourgeon isolé et qui tantôt forme une seule masse, tantôt se divise en un nombre variable de parties. Jeunes, ils n'ont pas de paroi apparente et prolifèrent très activement à la mode des levures; plus anciens ou dans des milieux peu favorables, ils prennent des formes de résistance qui ont au maximum l'aspect de spores vraies, mais qui peuvent aussi bourgeonner comme des levures et qui deviennent clairs, avec granulations chromatiques à la périphérie et prennent la signification d'un *réceptacle*, chaque granulation périphérique pouvant donner naissance à un filament ou à une forme en levure. En somme, il ne s'agit pas de spores vraies, mais d'une *différenciation du mycélium en un amas hyperchromatique* destiné à la reproduction rapide.

3° *Les hyphes sporifères* se forment surtout au niveau des terminaisons mycéliennes. Nous en avons décrit les formes diverses : type à prolifération en levures, à corps sporulaires

simples ou à rameaux fructifères, type à grosses massues disposées le plus souvent en amas rayonnés.

Pour le premier type, on voit un corps sporiforme jeune, ovalaire, dont la chromatine se condense et produit un bourgeonnement latéral, qui, présentant à son tour une ou plusieurs masses chromatiques, donne naissance à des amas volumineux (*fig.* 10 et 8).

Dans le cas d'hyphe développée aux dépens d'un rameau fructifère, l'on voit d'abord une condensation de la chromatine du rameau fructifère se faire sous forme de boules qui se disposent en forme de chapelet, à grains de plus en plus gros, comme dans l'*Oospora*, pour constituer les hyphes les plus simples ; ou bien, après une série de formations de rameaux par bourgeonnement du rameau fructifère primitif, il se fait, tout à coup, une prolifération en levures très intense. Les hyphes en rosaces, formées des massues rayonnées, participent d'un processus identique.

Les hyphes sporifères qui dérivent d'une prolifération très active des corps sporiformes et des rameaux fructifères, ont donc une même signification, c'est-à-dire celle d'un *fragment mycélien différencié* et ne sont pas constituées par des amas de spores vraies.

4° *Corps en massues et grains à massues rayonnées.* — Nous avons déjà indiqué les formes les plus intéressantes de massues développées dans les cultures à massues.

Elles se développent aux dépens d'un petit bourgeon mycélien qui se renfle en massue ; à mesure qu'il grossit, la chromatine s'étire, se divise en deux masses, puis en une série d'amas qui cloisonnent la massue devenue claire. Chacune de ces masses peut se condenser en de grosses boules qui se disposent en série le-long de la massue ; la paroi peut s'étrangler sur les boules de la partie amincie de la

massue, de sorte que cette dernière apparaît avec l'aspect d'une sorte de rameau fructifère (E, *fig.* 8). Le plus souvent, la substance chromatique se divise en boules qui se portent à la périphérie, s'étalent plus ou moins contre la paroi (G, N, O, *fig.* 8), donnent naissance à des bourgeonnements périphériques intenses, la massue jouant le rôle de réceptacle (S, RO, *fig.* 8).

De même que pour les corps sporiformes et les rameaux fructifères, la massue, dans les conditions défavorables, s'étale, tandis que les corps chromatiques font saillie à la périphérie.

La signification des formations en massues est très discutée par les auteurs, et plusieurs n'ont jamais constaté la présence des massues dans les cultures (Ziegler, Délearde, Gasperini).

Pour Wolff et Israël, les massues n'ont pas de fonction de reproduction parce qu'elles possèdent des granulations irrégulières. Harz les considère comme des conidies ou cellules d'accroissement.

Nos recherches personnelles nous font conclure que : *la massue n'est pas un corps de signification spéciale : elle a la même valeur que les corps sporiformes, les rameaux fructifères les formations en massue des cultures ordinaires, c'est-à-dire qu'elle ne représente qu'une différenciation d'une partie du mycélium vers un but de reproduction ; si donc la massue n'est pas un organe de conservation, elle présente une accumulation de substance chromatique qui pourra permettre de garantir, dans les conditions défavorables, le développement du parasite.*

5. *Formes bacillaires.* — Nous avons décrit les formes bacillaires comme elles se présentent dans les cultures, nous avons indiqué leur prédominance dans les cultures faites sur le sérum solidifié.

Quant à leur développement et leur signification, nous croyons qu'elles peuvent être rapprochées des formes que nous venons de décrire, et plus particulièrement des hyphes sporifères, mais d'une végétabilité particulièrement rapide. Uniformément colorées au début, elles présentent ensuite des condensations chromatiques en graines qui se disposent aux deux extrémités des bacilles courts et forment une véritable chaînette dans les bacilles plus longs. Ces formes se reproduisent très activement par la formation des bourgeons au niveau des points chromatiques, qui donnent naissance aux formes en bacille, en massues et quelquefois à des filaments.

Ce développement en forme de filaments est activé par l'ensemencement de la culture sur un autre milieu que le sérum solidifié.

On voit que ces formes bacillaires qui, par leur disposition, rappellent le B. de Lœffler, se reproduisent avec l'aide de formations chromidiales comme les bactéries en général, et représentent le *stade bactérien d'un champignon*, ce stade correspond à une simple différenciation mycélienne.

Y a-t-il des spores vraies? — Nous avons vu qu'au niveau de certains amas à massues rayonnées, il pourrait apparaître dans la partie renflée de la massue un corps arrondi à double contour et contenant une masse hyperchromatique. S'agit-il d'une spore vraie? C'est ce qu'il n'est pas facile de décider.

CHAPITRE II

Comparaison entre les formations parasitaires dans les lésions et dans les cultures

Il y a une ressemblance frappante dans les formes, la structure et le développement des éléments que l'on trouve dans les lésions et ceux des cultures.

I. — Formes mycéliennes

Dans la plupart des tumeurs actinomycosiques, on constate en même temps que les massues rayonnées, des filaments mycéliens qui constituent une zone plus centrale du grain.

Ce sont des filaments ramifiés qui s'intriquent et forment un feutrage épais comme dans les cultures; d'abord homogènes et bien colorés par le Gram, ils peuvent prendre un *aspect granuleux* au même titre que les filaments mycéliens granuleux des cultures. Dans certains cas, les filaments mycéliens fins et ramifiés font défaut dans les lésions, mais ils sont remplacés par les formations, qui ont tout à fait la valeur de rameaux mycéliens et de réceptacles d'origine mycélienne. C'est ainsi que en E, *fig* 9, on constate des rameaux larges, formés d'éléments articulés de longueur variable et qui présentent parfois à leur extrémité des surfaces d'articulations multiples qui donnent attache à autant de filaments Ces formations mycéliennes articulées se trouvent à la périphérie des grains jaunes, et si on étudie la partie centrale de ces derniers, on voit qu'au lieu d'être

composée de fins filaments, elle peut être formée par de larges rubans accolés et rayonnés et qui représentent un segment mycélien étalé et jouant le rôle de réceptacle (GR, *fig.* 9).

II. — Corps sporiformes

Les corps sporiformes des cultures auxquels nous n'avons pas accordé la valeur de spores vraies, mais que nous considérons comme une partie mycélienne différenciée par concentration de la substance chromatique, se retrouvent avec les mêmes caractères dans les lésions.

C'est ainsi qu'en A, O, *fig.* 9, les lésions montrent des corps sporiformes arrondis et chargés de chromatine au sommet des courts filaments qui parfois s'amincissent pour constituer un très fin pédicule, au même titre que dans les cultures. Nous les retrouvons également en GR, *fig.* 9, et d'autre part il faut interpréter comme des corps sporiformes les corps arrondis ou ovalaires chargés de chromatine que l'on trouve, dans les lésions, au sommet des larges rameaux mycéliens articulés.

A côté de ces corps sporiformes arrondis isolés, nous trouvons dans les lésions des corps en forme de levures, chargés de chromatine et susceptibles de bourgeonner latéralement (LE, *fig.* 9). Ils sont assimilables aux hyphes sporifères à forme de levure que nous avons étudiées dans les cultures.

Dans les deux cas, ces formes correspondent à un mode de reproduction actif du parasite.

III. — Massues

Nous avons obtenu dans nos cultures des formes en massue typiques isolées ou réunies en amas rayonnés,

chaque massue ayant la signification d'un corps sporulaire ou d'hyphes sporifères ayant subi une différenciation plus avancée. La massue représente donc une partie différenciée du filament mycélien. Elle n'aboutit à la grosse massue décolorée qu'après épuisement du processus reproducteur. Toutefois dans les amas rayonnés des cultures, il semble que la massue finisse par jouer le rôle d'un organe de conservation, des propriétés reproductrices. Nous avons vu, en effet, persister les grains hyperchromatiques dans l'intérieur des massues sous forme d'un chapelet de fines granulations parcourant sa partie axiale (m, M, *fig.* 8). Or, si l'on examine les grains jaunes dans les parties ramollies des lésions où la prolifération de l'actinomycès est la plus active et où les formes jeunes sont extrêmement nombreuses, l'on voit que les massues sont constituées par une masse arrondie ou ovalaire remplie de chromatine et portée au sommet d'un réceptacle plus ou moins long, souvent très grêle et qui a la signification d'un filament mycélien. Ces masses peuvent, après division de leur chromatine, donner naissance à des bourgeonnements latéraux parfois très abondants, susceptibles de se reproduire rapidement et de former ces petites masses à fin bourgeonnement à la périphérie. (A, D, E. *fig.* 9).

Les massues peuvent donc avoir, dans les lésions, la valeur d'organe de reproduction identique à celle des massues dans les cultures, et suivant le même mécanisme de condensation puis de division de la masse chromatique qu'elles renferment.

Ces massues rayonnant autour d'un centre à signification mycélienne sont identiques aux massues rayonnées qui constituent certaines formes d'hyphes sporifères des cultures à massues Ces formations n'apparaissent que dans les parties de la lésion où la prolifération cellulaire très active est

suivie à bref délai de dégénérescence. Les parasites en ce point sont arrivés à vaincre les amas de plasmazellen, qui ont dégénéré.

Mais dans les nodules à développement plus lent les parasites se trouvent au centre d'une prolifération cellulaire très active qui les entoure et cherche à les digérer, le parasite va prendre des formes de résistance, dans lesquelles il sera difficile de mettre la substance chromatique en évidence.

Comme dans les grains jeunes des lésions, la substance chromatique est accumulée dans les cultures, dans les corps arrondis ou ovalaires ou en massue qui sont situés au sommet des filaments et à la périphérie du grain ; c'est sur elle que va s'exercer d'emblée l'action phagocytaire. C'est cette massue qui va dès lors s'épaissir pour protéger la chromatine qu'elle renferme.

La massue est donc un organe de reproduction, lequel, accidentellement seulement, présente un épaississement de ces parois en vue d'une résistance à de mauvaises conditions du milieu ; elle doit être définie dans ce cas : un organe fructifère en état de résistance.

Il y a donc identité complète entre les massues des cultures et les massues des lésions : les unes comme les autres constituent des organes très actifs de reproduction, mais qui, dans des conditions de vie défavorables, se mettent en mesure de protéger la substance chromatique qu'elles renferment par un épaississement de leurs parois.

Et en effet, dans les lésions cette transformation des massues en organes de résistance est en rapport avec la défense contre l'action phagocytaire des cellules de nouvelle formation qui constituent le nodule jeune. *Dans les points où cette action phagocytaire ne s'exerce plus, comme au niveau des parties ramollies, les massues reprenant leur rôle d'orga-*

es de reproduction très intenses, sont gorgées de substance yperchromatique et présentent une paroi très mince

Le rôle de défense de la paroi épaissie de la massue pparaît en évidence à la périphérie des grains jaunes dont s massues présentent cinq à six couches successives, le entre renfermant une masse fortement colorée.

Toutefois, il semble que dans certaines conditions la nassue puisse se transformer en un corps qui constitue un rgane de reproduction supérieur et qui a la signification d'une *asque*. Les formations de cet ordre, les plus simples, ont constituées par l'existence au sommet d'un filament d'un orps volumineux renfermant des cavités, limitées par des oisons transversales. Mais nous avons décrit, en outre, es formations qui, parties d'une masse hyperchromatique, boutissent à des corps volumineux à paroi épaisse, à double contour, et renfermant des corps arrondis, susceptibles e proliférer (GR, Z, *fig.* 9). La figure 9, Z, spo, montre un e ces corps ovalaire et granuleux, jouant le rôle de spores.

Il semblerait, dès lors, légitime d'admettre pour l'actinoycès vrai des modes de reproduction simples au niveau es corps sporiformes, des hyphes sporifères et des massues usceptibles d'aboutir à une reproduction de type bacillaire, un mode de reproduction plus élevé par des spores véribles, ce dernier mode de reproduction n'ayant pu être bservé par nous que pour le parasite développé dans les sions.

En résumé, l'actinomycès présente : 1° une forme végétave, *mycélienne;* tantôt à forme filamenteuse, tantôt à formations réceptaculaires élargies, en particulier au niveau es grains jaunes ;

2° Ce mycélium peut se différencier par places, par condensations de la chromatine, en masses isolées ou réunies ;

en amas de forme variable, mais d'égale valeur, susceptibles de prendre la forme de massues rayonnées et qui représentent des organes de prolifération simples très actifs, pouvant, dans certaines conditions, épaissir leur paroi de façon à opposer une résistance plus grande ;

3° Enfin, au niveau des amas de chromatine des grains jaunes des lésions, on peut voir se développer parfois des formations ayant la valeur d'éléments de reproduction résistante et de *spores véritables*.

CHAPITRE III

Classification

L'actinomycès a d'abord été rangé parmi les Cladothrix, ais actuellement on ne saurait l'y maintenir, le mycélium l'actinomycès étant formé de ramifications vraies et non pseudo ramifications, dues à l'agglutination d'éléments lés par une enveloppe glutineuse.

On ne peut le maintenir davantage dans le genre *Oospora*; seule ressemblance due aux corps sphériques, disposés en aînettes, est loin d'être suffisante, car, tandis que les chaî- s dans Oospora sont formées de spores véritables, volumi- uses et à double contour, elles représentent dans l'acti- mycès une simple différenciation mycélienne n'ayant nul- nent la valeur de spores. Ce qui avait pu faire croire à xistence de spores, c'est que, parfois, dans les cultures à veloppement rapide, la paroi mycélienne disparaît ou st plus visible, laissant ainsi à nu un chapelet de corps ds hyperchromatiques.

L'actinomycès est un champignon extrêmement polymor- e dans les cultures, comme dans les lésions ; il présente s *formes bacillaires*, qui pourraient laisser penser parfois n Cladothrix ou à une bactériacée ; des chaînettes d'élé- nts sporiformes, qui ressemblent aux Oospora, un mycé- m avec des formes de reproduction, qui les font classer rmi les Streptothricées.

L'actinomycès est, en effet, un proche parent des bacilles

de la *Tuberculose*, de la *Diphtérie* et l'on trouve toutes les formes de transition entre ceux-ci et les champignons rayonnés comme l'actinomycès.

Mais depuis longtemps déjà la plupart des auteurs *reconnaissent l'impossibilité d'accepter l'unité des champignons à massues*. Ni la présence des massues, ni celle des filaments dichotomisés ne permettent d'établir un criterium suffisant, car le bacille de Cozzolino, le bacille de Koch..., etc., peuvent présenter des massues rayonnées et le bacille tuberculeux, le bacille de la diphtérie et de la morve poussent des filaments dichotomisés.

Il résulte de ces ressemblances morphologiques de l'un des stades de ces divers agents une confusion qui rend les classifications absolument incertaines et variables avec chaque auteur, suivant qu'il donne l'importance la plus grande à tel ou tel caractère.

Cette classification sera impossible tant que nous ne connaîtrons pas le mode de reproduction supérieur des champignons dont nous ne connaissons que les formes végétatives inférieures.

Nos recherches nous laissent penser que l'actinomycès vrai doit entrer dans la classe des *Ascospores*, si l'on peut donner avec certitude le nom d'asques et de spores aux formations si curieuses que nous avons pu étudier dans les lésions actinomycosiques de la mâchoire du bœuf.

Nous manquons donc de signes de diagnostic pour différencier avec certitude les nombreux groupes de parasites à massues rayonnées ou à filaments dichotomisés que l'on tente de séparer sous le nom de Corynebacteries (bacille de diphtérie), mycobactéries (bacille de Koch), actinobactéries (actinomycès de Wolff et Israël, act. de Wright) et enfin actinomycètes (act. du bœuf, act. maduræ, etc,). Aussi n'insisterons-nous pas sur ce point, mais chercherons

us à nous retrouver dans le groupe si confus de l'actino-
ycose vraie et des pseudo-actinomycoses.

Rien n'est encore plus difficile à trancher que cette ques-
n et, pour montrer les résultats discordants des travaux
plus récents, nous voyons Lehmann et Neumann, par
emple, placer dans les Actinobactéries, c'est-à dire entre
Corynebactéries (bac. de la diphtérie) et les Actinomycètes
ais, des champignons que Wright considère seuls comme
véritables actinomycès.

Pour Wright, il n'existe pas plusieurs espèces, mais *une
ule espèce d'actinomycès ;* toutes les autres étant des step-
othrix ou des cladothrix, c'est-à-dire des pseudo-actinomy-
s. Les caractères de l'actinomycès vrai, aussi bien chez
omme que chez le bœuf, sont les suivants :

1° Il existe dans les lésions, sous forme de *grains*, com-
sés d'amas denses, de filaments ramifiés et de leurs
oduits de transformation, appelés massues. Les massues
uvant toutefois exister ou non à la périphérie du grain ;

2° Le microorganisme se développe bien sur agar et en
uillon, à l'étuve ;

3° Il ne produit pas d'éléments reproducteurs à forme de
ores ;

4° Il existe dans les cultures des colonies qui ressemblent
actement aux touffes à massues rayonnées des lésions ;

5° L'inoculation de culture donne naissance à des colonies
nassues dans les tissus animaux, comme chez l'homme.

Partant de ces caractères, Wright considère que les
cherches de Bostrom, de Gasperini, de Berestneff, se rap-
rtent à un pseudo-actinomycès, qui doit porter le nom de
ocardia, et qui se différencie surtout par le développement
robie en masses denses, les filaments ramifiés, les efflo-
scences blanches à formes cocciques, ayant la valeur de
ores ; par la facilité de développement à la température

de la chambre, et surtout par ce fait *qu'on ne reproduit pa dans les cultures des colonies typiques à massues rayonnées* e que l'inoculation aux animaux *ne reproduit pas les lésion typiques à grains jaunes*.

Comme il paraît probable à Wright que les formes d Wolff et Israël et le type Lignères et Spitz (actinobacille sont des formes d'actinomycose vraie avec des contamina tions bactériennes vraisemblables (Wright), l'on se trouv donc en présence de deux types : le type Bostroem, qui e une Nocardia, et le type Wright, ce dernier constituant seul actinomycès véritable.

L'étude de nos cultures et de nos lésions nous permett de discuter l'opinion de Wright avec quelque fruit.

Notre actinomycès est, en effet, un microorganisme q est aussi bien *anaérobie* qu'*aérobie*, qui croît sur tous l milieux, plus rapidement, il est vrai, à l'étuve (37°-38° C mais fort bien aussi à la température de la chambre encore, quoique mal, à une température de 10°-18° C.

Ce microorganisme donne des filaments ramifiés et pr duit des efflorescences blanches à formes cocciques, spo formes, et il croît sur tous les milieux.

Or, ce champignon, qui présente la plupart des caract res attribués par Wright aux Nocardia, présente, à moment donné, dans les cultures, des formations qui repr duisent exactement les grains à massues périphériqu rayonnées, qui existent dans les lésions.

Tous ces caractères sont évidemment contingents, et est probable que, suivant les conditions de développeme de l'actinomycès dans les lésions, puis dans les cultures, peut avoir des différences en apparence considérables.

Un fait qui le montre bien, c'est que, dans notre ca c'est par hasard et dans une seule culture que nous av pu observer des amas à massues rayonnées, mais tellem

ttes, qu'elles ne permettaient aucun doute. Il est probable e, dans de nombreux ensemencements, ces massues ne nt pas observées parce que les cultures ne sont pas suivies otidiennement, ou peut-être parce que les cultures ne lisent pas les conditions nécessaires et encore incon- es qui favorisent la formation des amas à massues rayon- es.

De même la présence des efflorescences blanches à spores saurait constituer un caractère différentiel : nous pensons effet, que les éléments qui donnent lieu aux efflorescences sont pas des spores vraies, mais des organes de pullu- ion ordinaire, dus à une différenciation de certaines par- s du mycélium, par condensation de la chromatine (for- ations chromidiennes).

De même encore, la présence de filaments dichotomisés de massues n'est qu'un caractère très contingent : nous yons, en effet, que, dans le cas d'actinomycose du bœuf, i a servi à notre description, il semble que les filaments chotomisés sont absents si on se laisse prendre aux appa- nces, tandis qu'ils existent en réalité, mais modifiés et ant pris l'aspect et la valeur de réceptacles plus ou moins lumineux. De même les massues renflées et incolores, que aucoup d'auteurs réclament comme un caractère indis- nsable, ne sauraient être considérées comme telles, car les ne sont qu'une forme sans importance de la massue perchromatique et de petite taille, qui est l'élément actif, ndis que la massue volumineuse ne représente qu'une odification due aux conditions du milieu.

Tous les caractères sont donc d'un ordre insuffisant pour ablir une distinction et la classification des actinomycés des espèces qui n'en sont pas.

Le dernier caractère invoqué par Wright, quelque impor- nt qu'il paraisse, ne saurait avoir une plus grande valeur,

car la reproduction de grains jaunes chez les animaux, si elle est importante, ne saurait, à elle seule, établir un critérium définitif.

Actuellement donc, il nous paraît impossible de baser la distinction de l'actinomycés dit actinomycés vrai, sur des caractères précis, et ce que nous avons observé nous fait conclure, au contraire, à la réunion des formes de Boström et de Wright.

Pour classer les actinomycés et les formes plus ou moins voisines, il ne faudrait pas se baser uniquement sur des caractères qui dépendent de la vie végétative inférieure d'un champignon : il faudrait connaître la forme de champignon supérieure de chacun d'eux.

Nos observations nous laissent penser que l'actinomycès vrai est un champignon de la classe de *Ascomycètes*, et qui, dans ses stades inférieurs, présente des formes de reproduction qui le rapprochent à la fois des levures, des bactéries, comme le bacille de Kock ou le bacille de la diphtérie et des streptothrix, de telle sorte qu'on peut admettre facilement qu'il existe des variétés plus ou moins nombreuses.

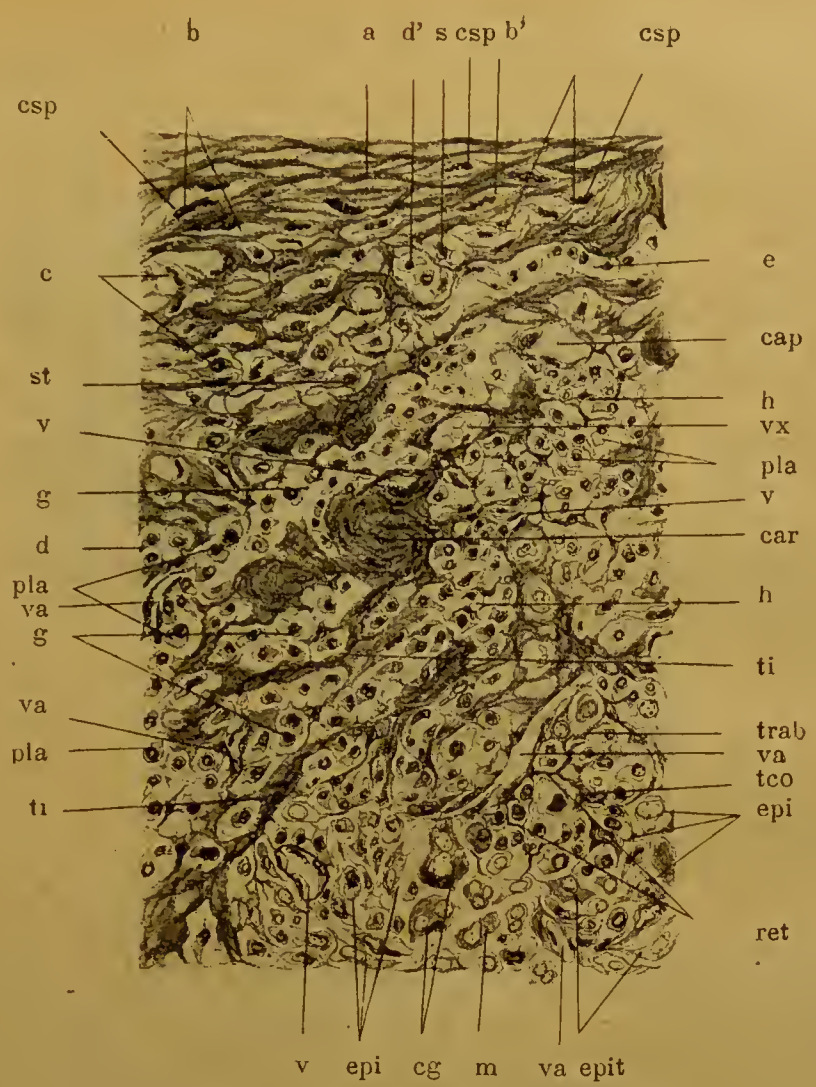
b
a
d'
s
csp
b'
csp
csp
c
st
v
g
d
pla
va
g
va
pla
ti
e
cap
h
vx
pla
v
car
h
ti
trab
va
tco
epi
ret
v
epi
cg
m
va
epit

FIG. 1

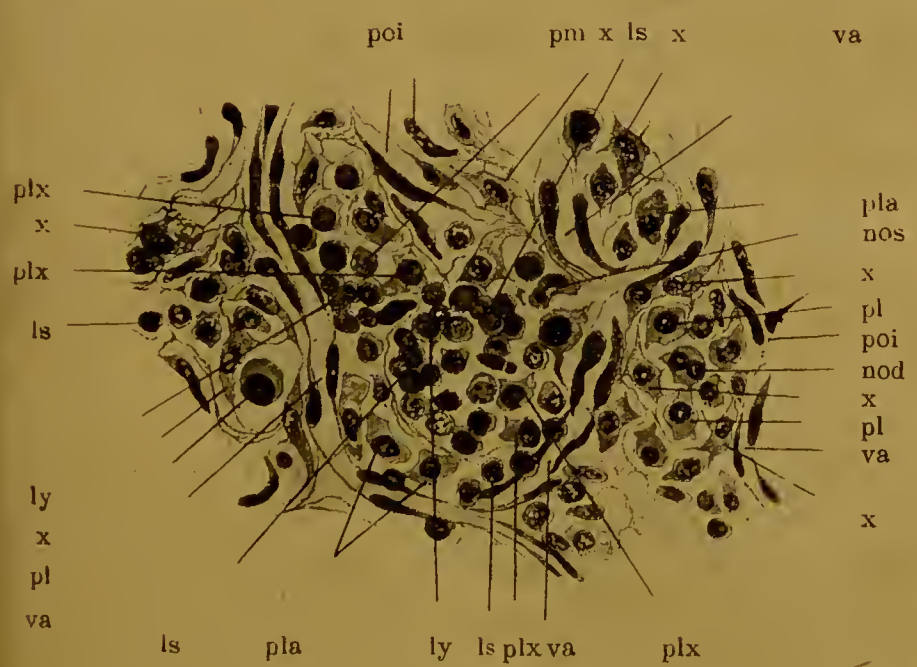
poi
pm
x
ls
x
va
plx
x
plx
ls
ly
x
pl
va
pla
nos
x
pl
poi
nod
x
pl
va
x
ls
pla
ly
ls
plx
va
plx

FIG. 2

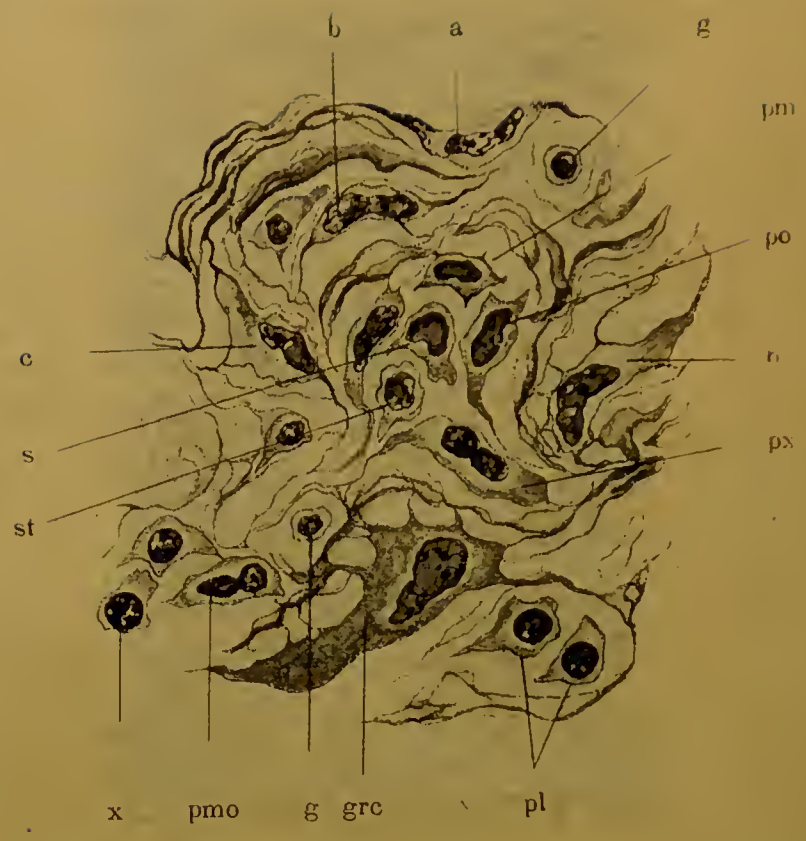
b
a
g
pm
po
c
s
st
x
pmo
g
grc
pl

Fig. 3

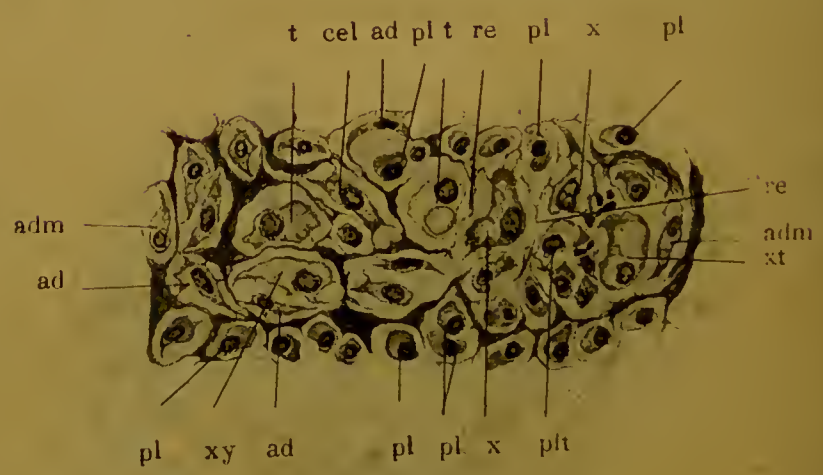
t
cel
ad
pl
t
re
pl
x
pl
adm
ad
pl
xy
ad
pl
pl
x
pl

Fig. 4


p
em
fra
et
a
d
pl
pl
e
t°
dm
pa
x
pl
trx
dxo
g
cham
cro
gro
g
int
trx tmo
cxt
gro
plasma
er
tot
z
ro
a
p
a
s
r
d
s
pl
plas
nu
pl
z
d
ar
en
g
al
gh
r
ro
en
gro
r
ex
epi

Fig. 5

D
E
B
H
G
M
N
O
K
S
Ro
X
bac
OO

Fig. 8

Fig. 9

Fig. 10

BIBLIOGRAPHIE

1826 Leblanc. — Tumeur de la mâchoire dans l'espèce bo
Journ. de méd. vétérin.

1850 Davaine. — C. R. Soc. Biologie.

1857 Lebert. — Traité d'Anat. pathol., p. 54, et Atlas, pl. II, fig

1868 Rivolta. — Medico veterin., janv.

1875 Rivolta. — Del casi detto farcino e moc dei bovini... et

— Perroncito. — Osteosarcoma della marcella ant. et post
bovini. Enciclopedia agrana itál. de Cantani. T. I

1877 Böllinger. — Ub. eine neue Pilzkrankheit beim Rinde. C
f. med. Wissen, n° 27.

1878 Israel. — Neue Beobachtungen aus dem Gebiete der My
des menschen. Arch. f. path. Anat. (Bd. T. 4, s.

1879 Ponfick. — Ueb. eine Wahrscheinlich mykalische form
wirb. (Verhan. der congr. d. deutschen Gesells
chir. Berlin. Avril.)

— Israel. — Virchow's. Arch. Bd. 78, s. 421.

1881 Weigert. — Virchow's Arch. LXXXIV, 285.

— Johne. — Deutsch. Zeitsch. f. Thier. Med.

1882 Ponfick. — Die Aktinomykose des mensch. eine neue
tions-krankheit, Berlin.

— Johne. — Deutsch. Zeitschr. f. Thiermed. Bd. VII, 15

1883 Bianchi. — Lo Sperimentalo, p. 287.

— J. Israel. — Centralbl. f. die medic. Wis. n° XXVII.

1884 Firket. — Revue de médecine. T. IV, p. 273.

— Middeldorf. — Deutch. med. Woch. n° 15.

— Chiari. — Prager Medic. Woch, n° 10.

— De Bary. — Vergleich. Morphol. u. Biol. des Pilze. 40

— Koenig. — Ein fall von Akt. hominis. Berlin (Dissert).

— O. Israel. — Virch. Arch. XCV, p. 140.

J. Israel. — Klinich. beiträge z. Kenntnis d. Aktinomykose des Menschen. Berlin.
Winogradow. — Russische medicin, p. 877 (russe).
Billet. — C. R. Tome C, n° 19.
Pertik. — Wien. med. Woch. n° 10, 308.
Neller. — Deutsch. Arch. f. Klin. med. XXXVII.
Conti. — Revista veneta di sc. med. Bd. III, p. 231.
Kijewski. — Kronika lekarska, p. 313.
Partsch. — Deutsch. Zeitsch. f. Chirurgie, XXIII, p. 520.
Babes. — Virchow's Arch. CV. p. 516.
Moosbrugger. — Beitr. z. Klin. Chirurgie, her. v. Brun Bd. 11. p. 355.
O. Israel. — Virchow's Arch. CV, p. 169.
Rozer. — Deuts. med. Woch., p. 370.
Mathieu. — Rev. de sc. méd.
Afanassiew. — Praktische med (russe).
Baransky. — Deutsch. med. Woch., 1065
Fischer. — Beitr. z. Kennt. der Akt., etc. Tubingen (*Diss.*).
Langhans. — Correspondenz blatt. f. Schweizer Aerzte.
Ullmann. — Wiener med. Presse, 1771.
Afanassiew. — Petersburg. med. Woch., p. 84.
O. Israel. — Deutsch. med. Woch., p. 35.
Nocard. — Ann. Inst. Pasteur, II.
Matschinsky. — Klinische Woch., n° 25 (en russe).
Kischensky. — Medicinische Rundich. Moskau (russe).
Petrow. — Berliner Klin. Woch., n° 27.
Muller. — Zwei Fälle von Actin. und Carcinom. Berlin (Dissert.).
Curtze. — Deutsch. med. Zeitung, 569.
Kratz. — Ub. die Actin. am Unterkiefer, etc *Giesseu* (Dissert.).
Afanassiew et Schulz. — München. and. Woch., 418.
Lunow. — Beitr, z. diagnostic. d. Aktin-Königsteïg (Diss).
Rutimeyer. — Berliner Klin. Woch., p. 47.
Tavel. — Correspond. f. Schweiz. Aerzte.
Lüning u. Hanau. — Correspond. Zchweizer Aerzte. XIX.
Geissler. — Breslauer aerztliche Zeischrift, p. 60.
Klebs. — Correspond. f. Schweizer Aerzte, p. 275.
Nasse — Deutch. med Wochensch.
Baransky. — Deutch. med. Wochensch.

1889 Flormann. — Zeits. f. Wissen. Microscopie.
— Kischensky. — Arc. f. experiment. path. u. pharm.
— Mc Fadyeau. — Brit. med., VII.
— Bujwid. — Centr. f. Bakt.
1890 Gasperini. — Ann. de micrographie, Paris.
— Baumgarten. — Lehrbuch der pathol. Mykologie. p. 873.
— Scharlau. — Ein Beitrag z. Kenntn. d. Aktinom. *Kiel.* (Diss.).
— Israel u. Marx Wolff (I.) — Deutch. med. Woch, p. 418.
— Cornil et Babes. — Les bactéries.
— Boström. — Beit. z. path. Anat. IX. p. 1.
— Protopopow et Hammer. — Zeitsch. f. Heilkunde XI, p. 4.
— Israel u. Wolff (M.). — Virchow's. Arch
— Mosselman et Lienaud. — Ann. de méd. Vétér,, p. 404.
1891 Roussel. — De l'actin. en France. Th. Paris.
— Wolff et Israel. — Wichow's Arch., II.
— Doyen. — Congrès d'hyg. de Londres.
— Doria. — Ann. d'Inst. d'Ig. sper. del. Univ. di Roma, I.
1892 Linnières et Bécue. — Soc. anat. et chir. de Lille.
— Bécue. — De l'Actinomycose. Th. Paris.
— Sauvageau et Radais.— Sur le genre Oospora. An. Inst. Past.
— Doria. — Ann. del. Inst. d'Igiene sper. della Univ. di Roma.
— Domec. — Arch. de méd. exp.
— Schlange. — Berlin. klin. Woch., n° 28, p. 706.
1893 Netter. — De l'actin. pulm. Sem. méd., 508.
— Pawlowsky et Maksutoff. — Ann. Inst. Past.
— Karl Doepke. — Deutsch. med. Wochenschr.
— Dor. — Gaz hebd. de méd., 40.
1894 Gasperini. — Centralbl. f. Bact. und Paras.
— Guermonprez et Bécue. — Actinomycose. Paris.
— Dor. — Lyon méd , sept.
— Kauttrack. — Actin. à forme pyoém. Sem. méd.
— Vincent. — Ann. de l'Inst. Past.
— Wolff. — Deutsch. med. Woch., XX.
1895 Choux. — Arch. gén. de méd.
— Coppen Jones. — Cent. f. Bakt., XVII.
— Gasperini. — Pr. verb. Soc. T. di sc. nat.
— Délearde. — Th. Lille.
— Ziegler — Münch. med. Woch., XLII.

1895 Sabrazès et Rivière. — Sem. méd.
1896 P. Ducor. — Th. Paris.
— Aribaud. — Th. Lyon, 1896-97, n° 125.
— Berard. — Gaz. des hôpitaux.
— Naussac. — Th. Lyon.
— Raingeard. — Th. Paris.
— Marchand et Nebelthau. — Berlin. klin., Woch, p. 91.
— Poncet. — Lyon médical, 1896, mai-juin.
1897 Berestnew. — Moscou (Diss.) (en russe).
— Van Niessen. — Virch. Arch. 482.
— Abée. — Ziegl. Beitr. z. path. Anat. XXII.
1898 Macaigne et Raingeard. — Presse méd., 331.
— Pawlowsky. — Ann. Inst. Past.
— Grillo. — Riforma medica, n°s 26, 27, 28.
— Poncet et Bérard. — Traité de l'actinomycose.
— Berestnew. — Zeitschr. f. Hyg. u. inf. Bd. XXIX.
— Ancel et Thiry. — Revue méd. de l'Est.
— Ledoux-Lebard. — Arch. méd. exp.
1899 Hoche. — Arch. gén. de méd., p. 599.
— Berestnew. — Zeitsch. f. Hyg., XXIV. Pseudo-actinom.
— Sabrazès. — Soc. Biol.
— Krause. — Cent. f. Bakt.
— Brault. — Arch. de parasit.
1900 Parascandalo. — Rev. génér. de path. int.
— Blanchard (R.). — Arch. de Parasit.
— Tusini. — Arch. f. klin. chir.
— Stenberg. — Wien. kl. Woch.
1901 Silberschmidt. — Zeitschr. f. hyg.
1902 Lignières et Spitz. — Bull. soc. de méd. vétér.
— Von Baracz. — Arch. f. kl. chirurg. p. 1050.
— Mac Callum. — Cent. f. Bakt., t. XXXI.
— Neukirch. — Ueb. Strahlenpilze. Strauburg.
— Nocard. — Bull. soc. cent. de méd. vétér.
1903 Doepck (Karl). — Deutsch. med. Woch.
— Lignières et Spitz. — Cent. f. Bakt. t. XXXV.
— Dor. — Presse méd., n° 74.
— Lignières et Spitz. — Arch. de Parasit.
— Horst. — Zeitsch. f. Heilkund, t. XXIV.

1904 Massaglio — Presse méd., p. 557.
— Ehrlich. — Virch's. arch.
— Sanfelice. — Cent. f. Bakt.
1905 Schridde. — Arch. f. dermat. u. syph. t. LXXIII.

Vu et approuvé :
Montpellier, le 21 Juillet 1906
Le Doyen,
MAIRET.

Vu et permis d'imprimer :
Montpellier, le 21 Juillet 1906.
Pour le Recteur, le Doyen délégué,
MAIRET.

SERMENT

En présence des Maîtres de cette Ecole, de mes chers Condisciples et devant l'effigie d'Hippocrate, je promets et je jure, au nom de l'Être Suprême, d'être fidèle aux lois de l'honneur et de la probité dans l'exercice de la Médecine. Je donnerai mes soins gratuits à l'indigent et n'exigerai jamais un salaire au-dessus de mon travail. Admis dans l'intérieur des maisons, mes yeux ne verront pas ce qui s'y passe ; ma langue taira les secrets qui me seront confiés et mon état ne servira pas à corrompre les mœurs ni à favoriser le crime.

Respectueux et reconnaissant envers mes Maîtres, je rendrai à leurs enfants l'instruction que j'ai reçue de leurs pères.

Que les hommes m'accordent leur estime si je suis fidèle à mes promesses.

Que je sois couvert d'opprobre et méprisé de mes confrères si j'y manque.

TABLE DES MATIÈRES

Pages

AVANT-PROPOS 5

PREMIÈRE PARTIE

Etude histologique et histogénétique

CHAPITRE PREMIER. — *Introduction* 7

Histologie 9

A Le nodule actinomycosique 11

a Lésions des vaisseaux sanguins et lymphatiques ... 17

B Phases évolutives du nodule 19

C Pus à grains jaunes 23

D Progression des lésions et du parasite 25

E Lésions histologiques fines des cellules 28

F Origine des cellules 33

G Corps hyalins 38

CHAPITRE II. — *Histogenèse du nodule actinomycosique* 43

A Topographie du parasite dans les lésions 43

B Phagocytose 45

DEUXIÈME PARTIE

Biologie du parasite

CHAPITRE PREMIER. — *Morphologie de l'actinomycès* 53

A Parasite dans les lésions 53

TROISIÈME PARTIE

Etude bactériologique

Pages

CHAPITRE PREMIER. — *Cultures* 59

A Examen macroscopique des cultures 60
B Examen microscopique des cultures 66
C Structure et signification 77

CHAPITRE II. — *Comparaison entre les formations parasitaires dans les lésions et les cultures* 85

CHAPITRE III. — *Classification* 91

BIBLIOGRAPHIE 102